

# Inovação e Pluralidade

# na Medicina Veterinária

**Alécio Matos Pereira  
Sara Silva Reis  
(Organizadores)**



**Atena**  
Editora  
Ano 2020

# Inovação e Pluralidade

# na Medicina Veterinária

**Alécio Matos Pereira  
Sara Silva Reis  
(Organizadores)**



**Atena**  
Editora  
Ano 2020

2020 by Atena Editora

Copyright © Atena Editora

Copyright do Texto © 2020 Os autores

Copyright da Edição © 2020 Atena Editora

**Editora Chefe:** Profª Drª Antonella Carvalho de Oliveira

**Diagramação:** Natália Sandrini de Azevedo

**Edição de Arte:** Lorena Prestes

**Revisão:** Os Autores



Todo o conteúdo deste livro está licenciado sob uma Licença de Atribuição *Creative Commons*. Atribuição 4.0 Internacional (CC BY 4.0).

O conteúdo dos artigos e seus dados em sua forma, correção e confiabilidade são de responsabilidade exclusiva dos autores. Permitido o download da obra e o compartilhamento desde que sejam atribuídos créditos aos autores, mas sem a possibilidade de alterá-la de nenhuma forma ou utilizá-la para fins comerciais.

### **Conselho Editorial**

#### **Ciências Humanas e Sociais Aplicadas**

Profª Drª Adriana Demite Stephani – Universidade Federal do Tocantins

Prof. Dr. Álvaro Augusto de Borba Barreto – Universidade Federal de Pelotas

Prof. Dr. Alexandre Jose Schumacher – Instituto Federal de Educação, Ciência e Tecnologia de Mato Grosso

Profª Drª Angeli Rose do Nascimento – Universidade Federal do Estado do Rio de Janeiro

Prof. Dr. Antonio Carlos Frasson – Universidade Tecnológica Federal do Paraná

Prof. Dr. Antonio Gasparetto Júnior – Instituto Federal do Sudeste de Minas Gerais

Prof. Dr. Antonio Isidro-Filho – Universidade de Brasília

Prof. Dr. Carlos Antonio de Souza Moraes – Universidade Federal Fluminense

Profª Drª Cristina Gaio – Universidade de Lisboa

Profª Drª Denise Rocha – Universidade Federal do Ceará

Prof. Dr. Deyvison de Lima Oliveira – Universidade Federal de Rondônia

Prof. Dr. Edvaldo Antunes de Farias – Universidade Estácio de Sá

Prof. Dr. Eloi Martins Senhora – Universidade Federal de Roraima

Prof. Dr. Fabiano Tadeu Grazioli – Universidade Regional Integrada do Alto Uruguai e das Missões

Prof. Dr. Gilmei Fleck – Universidade Estadual do Oeste do Paraná

Profª Drª Ivone Goulart Lopes – Istituto Internazionale delle Figlie di Maria Ausiliatrice

Prof. Dr. Julio Candido de Meirelles Junior – Universidade Federal Fluminense

Profª Drª Keyla Christina Almeida Portela – Instituto Federal de Educação, Ciência e Tecnologia de Mato Grosso

Profª Drª Lina Maria Gonçalves – Universidade Federal do Tocantins

Prof. Dr. Luis Ricardo Fernando da Costa – Universidade Estadual de Montes Claros

Profª Drª Natiéli Piovesan – Instituto Federal do Rio Grande do Norte

Prof. Dr. Marcelo Pereira da Silva – Universidade Federal do Maranhão

Profª Drª Miranilde Oliveira Neves – Instituto de Educação, Ciência e Tecnologia do Pará

Profª Drª Paola Andressa Scortegagna – Universidade Estadual de Ponta Grossa

Profª Drª Rita de Cássia da Silva Oliveira – Universidade Estadual de Ponta Grossa

Profª Drª Sandra Regina Gardacho Pietrobon – Universidade Estadual do Centro-Oeste

Profª Drª Sheila Marta Carregosa Rocha – Universidade do Estado da Bahia

Prof. Dr. Rui Maia Diamantino – Universidade Salvador

Prof. Dr. Urandi João Rodrigues Junior – Universidade Federal do Oeste do Pará

Profª Drª Vanessa Bordin Viera – Universidade Federal de Campina Grande

Prof. Dr. William Cleber Domingues Silva – Universidade Federal Rural do Rio de Janeiro

### **Ciências Agrárias e Multidisciplinar**

Prof. Dr. Alexandre Igor Azevedo Pereira – Instituto Federal Goiano  
Prof. Dr. Antonio Pasqualetto – Pontifícia Universidade Católica de Goiás  
Profª Drª Daiane Garabeli Trojan – Universidade Norte do Paraná  
Profª Drª Diocléa Almeida Seabra Silva – Universidade Federal Rural da Amazônia  
Prof. Dr. Écio Souza Diniz – Universidade Federal de Viçosa  
Prof. Dr. Fábio Steiner – Universidade Estadual de Mato Grosso do Sul  
Prof. Dr. Fágner Cavalcante Patrocínio dos Santos – Universidade Federal do Ceará  
Profª Drª Girlene Santos de Souza – Universidade Federal do Recôncavo da Bahia  
Prof. Dr. Júlio César Ribeiro – Universidade Federal Rural do Rio de Janeiro  
Profª Drª Lina Raquel Santos Araújo – Universidade Estadual do Ceará  
Prof. Dr. Pedro Manuel Villa – Universidade Federal de Viçosa  
Profª Drª Raissa Rachel Salustriano da Silva Matos – Universidade Federal do Maranhão  
Prof. Dr. Ronilson Freitas de Souza – Universidade do Estado do Pará  
Profª Drª Talita de Santos Matos – Universidade Federal Rural do Rio de Janeiro  
Prof. Dr. Tiago da Silva Teófilo – Universidade Federal Rural do Semi-Árido  
Prof. Dr. Valdemar Antonio Paffaro Junior – Universidade Federal de Alfenas

### **Ciências Biológicas e da Saúde**

Prof. Dr. André Ribeiro da Silva – Universidade de Brasília  
Profª Drª Anelise Levay Murari – Universidade Federal de Pelotas  
Prof. Dr. Benedito Rodrigues da Silva Neto – Universidade Federal de Goiás  
Prof. Dr. Edson da Silva – Universidade Federal dos Vales do Jequitinhonha e Mucuri  
Profª Drª Eleuza Rodrigues Machado – Faculdade Anhanguera de Brasília  
Profª Drª Elane Schwinden Prudêncio – Universidade Federal de Santa Catarina  
Prof. Dr. Ferlando Lima Santos – Universidade Federal do Recôncavo da Bahia  
Prof. Dr. Fernando José Guedes da Silva Júnior – Universidade Federal do Piauí  
Profª Drª Gabriela Vieira do Amaral – Universidade de Vassouras  
Prof. Dr. Gianfábio Pimentel Franco – Universidade Federal de Santa Maria  
Profª Drª Iara Lúcia Tescarollo – Universidade São Francisco  
Prof. Dr. Igor Luiz Vieira de Lima Santos – Universidade Federal de Campina Grande  
Prof. Dr. José Max Barbosa de Oliveira Junior – Universidade Federal do Oeste do Pará  
Prof. Dr. Luís Paulo Souza e Souza – Universidade Federal do Amazonas  
Profª Drª Magnólia de Araújo Campos – Universidade Federal de Campina Grande  
Profª Drª Mylena Andréa Oliveira Torres – Universidade Ceuma  
Profª Drª Natiéli Piovesan – Instituto Federaci do Rio Grande do Norte  
Prof. Dr. Paulo Inada – Universidade Estadual de Maringá  
Profª Drª Renata Mendes de Freitas – Universidade Federal de Juiz de Fora  
Profª Drª Vanessa Lima Gonçalves – Universidade Estadual de Ponta Grossa  
Profª Drª Vanessa Bordin Viera – Universidade Federal de Campina Grande

### **Ciências Exatas e da Terra e Engenharias**

Prof. Dr. Adélio Alcino Sampaio Castro Machado – Universidade do Porto  
Prof. Dr. Alexandre Leite dos Santos Silva – Universidade Federal do Piauí  
Prof. Dr. Carlos Eduardo Sanches de Andrade – Universidade Federal de Goiás  
Profª Drª Carmen Lúcia Voigt – Universidade Norte do Paraná  
Prof. Dr. Eloi Rufato Junior – Universidade Tecnológica Federal do Paraná  
Prof. Dr. Fabrício Menezes Ramos – Instituto Federal do Pará  
Prof. Dr. Juliano Carlo Rufino de Freitas – Universidade Federal de Campina Grande  
Profª Drª Luciana do Nascimento Mendes – Instituto Federal de Educação, Ciência e Tecnologia do Rio Grande do Norte

Prof. Dr. Marcelo Marques – Universidade Estadual de Maringá  
Profª Drª Neiva Maria de Almeida – Universidade Federal da Paraíba  
Profª Drª Natiéli Piovesan – Instituto Federal do Rio Grande do Norte  
Prof. Dr. Takeshy Tachizawa – Faculdade de Campo Limpo Paulista

### **Conselho Técnico Científico**

Prof. Me. Abrãao Carvalho Nogueira – Universidade Federal do Espírito Santo  
Prof. Me. Adalberto Zorzo – Centro Estadual de Educação Tecnológica Paula Souza  
Prof. Me. Adalto Moreira Braz – Universidade Federal de Goiás  
Prof. Dr. Adaylson Wagner Sousa de Vasconcelos – Ordem dos Advogados do Brasil/Seccional Paraíba  
Prof. Me. André Flávio Gonçalves Silva – Universidade Federal do Maranhão  
Profª Drª Andreza Lopes – Instituto de Pesquisa e Desenvolvimento Acadêmico  
Profª Drª Andrezza Miguel da Silva – Universidade Estadual do Sudoeste da Bahia  
Prof. Dr. Antonio Hot Pereira de Faria – Polícia Militar de Minas Gerais  
Profª Ma. Bianca Camargo Martins – UniCesumar  
Profª Ma. Carolina Shimomura Nanya – Universidade Federal de São Carlos  
Prof. Me. Carlos Antônio dos Santos – Universidade Federal Rural do Rio de Janeiro  
Prof. Ma. Cláudia de Araújo Marques – Faculdade de Música do Espírito Santo  
Profª Drª Cláudia Taís Siqueira Cagliari – Centro Universitário Dinâmica das Cataratas  
Prof. Me. Daniel da Silva Miranda – Universidade Federal do Pará  
Profª Ma. Dayane de Melo Barros – Universidade Federal de Pernambuco  
Prof. Me. Douglas Santos Mezacas – Universidade Estadual de Goiás  
Prof. Dr. Edwaldo Costa – Marinha do Brasil  
Prof. Me. Eliel Constantino da Silva – Universidade Estadual Paulista Júlio de Mesquita  
Prof. Me. Euvaldo de Sousa Costa Junior – Prefeitura Municipal de São João do Piauí  
Profª Ma. Fabiana Coelho Couto Rocha Corrêa – Centro Universitário Estácio Juiz de Fora  
Prof. Dr. Fabiano Lemos Pereira – Prefeitura Municipal de Macaé  
Prof. Me. Felipe da Costa Negrão – Universidade Federal do Amazonas  
Profª Drª Germana Ponce de Leon Ramírez – Centro Universitário Adventista de São Paulo  
Prof. Me. Gevair Campos – Instituto Mineiro de Agropecuária  
Prof. Dr. Guilherme Renato Gomes – Universidade Norte do Paraná  
Prof. Me. Gustavo Krahl – Universidade do Oeste de Santa Catarina  
Prof. Me. Helton Rangel Coutinho Junior – Tribunal de Justiça do Estado do Rio de Janeiro  
Prof. Me. Heriberto Silva Nunes Bezerra – Instituto Federal do Rio Grande do Norte  
Profª Ma. Jaqueline Oliveira Rezende – Universidade Federal de Uberlândia  
Prof. Me. Javier Antonio Albornoz – University of Miami and Miami Dade College  
Profª Ma. Jéssica Verger Nardeli – Universidade Estadual Paulista Júlio de Mesquita Filho  
Prof. Me. Jhonatan da Silva Lima – Universidade Federal do Pará  
Prof. Me. José Luiz Leonardo de Araujo Pimenta – Instituto Nacional de Investigación Agropecuaria Uruguay  
Prof. Me. José Messias Ribeiro Júnior – Instituto Federal de Educação Tecnológica de Pernambuco  
Profª Ma. Juliana Thaisa Rodrigues Pacheco – Universidade Estadual de Ponta Grossa  
Prof. Me. Leonardo Tullio – Universidade Estadual de Ponta Grossa  
Profª Ma. Lilian Coelho de Freitas – Instituto Federal do Pará  
Profª Ma. Liliani Aparecida Sereno Fontes de Medeiros – Consórcio CEDERJ  
Profª Drª Lívia do Carmo Silva – Universidade Federal de Goiás  
Prof. Me. Lucio Marques Vieira Souza – Secretaria de Estado da Educação, do Esporte e da Cultura de Sergipe  
Prof. Me. Luis Henrique Almeida Castro – Universidade Federal da Grande Dourados  
Prof. Dr. Luan Vinicius Bernardelli – Universidade Estadual do Paraná  
Prof. Dr. Marcelo Máximo Purificação – Fundação Integrada Municipal de Ensino Superior  
Prof. Me. Marcos Aurelio Alves e Silva – Instituto Federal de Educação, Ciência e Tecnologia de São Paulo

Profª Ma. Marileila Marques Toledo – Universidade Federal dos Vales do Jequitinhonha e Mucuri  
Prof. Me. Rafael Henrique Silva – Hospital Universitário da Universidade Federal da Grande Dourados  
Profª Ma. Renata Luciane Polsaque Young Blood – UniSecal  
Profª Ma. Solange Aparecida de Souza Monteiro – Instituto Federal de São Paulo  
Prof. Me. Tallys Newton Fernandes de Matos – Faculdade Regional Jaguaribana  
Prof. Dr. Welleson Feitosa Gazel – Universidade Paulista

<b>Dados Internacionais de Catalogação na Publicação (CIP) (eDOC BRASIL, Belo Horizonte/MG)</b>	
I58	<p>Inovação e pluralidade na medicina veterinária [recurso eletrônico] / Organizadores Alécio Matos Pereira, Sara Silva Reis. – Ponta Grossa, PR: Atena, 2020.</p> <p>Formato: PDF Requisitos de sistema: Adobe Acrobat Reader. Modo de acesso: World Wide Web. Inclui bibliografia ISBN 978-65-5706-023-0 DOI 10.22533/at.ed.230202404</p> <p>1. Medicina veterinária – Pesquisa – Brasil. I. Pereira, Alécio Matos. II. Reis, Sara Silva.</p> <p style="text-align: right;">CDD 636.089</p>
<b>Elaborado por Maurício Amormino Júnior – CRB6/2422</b>	

Atena Editora  
Ponta Grossa – Paraná - Brasil  
[www.atenaeditora.com.br](http://www.atenaeditora.com.br)  
contato@atenaeditora.com.br

## APRESENTAÇÃO

O conhecimento é sem dúvida a principal fronteira para desenvolver a inovação em qualquer área de estudo, e quanto mais diversificado for mais poderoso se torna, pois essa longa teia de entendimento das áreas se unem para formar uma nova fronteira de conhecimento para a humanidade.

A interligação das áreas é fundamental para trazer soluções que não estão sendo enxergadas nas atuais pesquisas. Por isso a união e pluralidade de pesquisas na área da Medicina Veterinária coloca esse e-book como uma fonte recomendada para aqueles que querem se aprofundar nos mais diversos campos inovadores da ciência.

Os capítulos abordam com clareza assuntos que passam por receptores da influenzavírus, coleta de sêmen, toxicidade de veneno de jararaca e diversas abordagens na clínica cirúrgica animal. O que deixa o leitor seguro de que encontrará na obra “Inovação e Pluralidade na Medicina Veterinária” uma fonte completa de atualização sobre diversas áreas da ciência animal.

A pluralidade dos assuntos e a qualificação dos autores dos livros, torna a bibliografia uma fonte original de conhecimentos que contribuirá para o aprendizado de todos aqueles que desejam ser melhor cada dia na área da Medicina Veterinária.

Alécio Matos Pereira  
Sara Silva Reis

## SUMÁRIO

<b>CAPÍTULO 1</b> .....	<b>1</b>
ÁCIDO SIÁLICO COMO RECEPTOR DO INFLUENZAVÍRUS	
Ana Maria de Souza Almeida Rafaela Magalhães Barros Angélica Ribeiro Araújo Leonídio Maria Auxiliadora Andrade	
<b>DOI 10.22533/at.ed.2302024041</b>	
<b>CAPÍTULO 2</b> .....	<b>10</b>
COLETA E AVALIAÇÃO DE SÊMEN DE CÃO DA RAÇA BULLDOGUE FRANCÊS	
Maria Beatriz dos Santos Xavier Gabrielly Medeiros Araújo Moraes Jéssica Tôres Sampaio José Felipe Napoleão Santos Anny Kaline de Andrade Amorim Gabriela Santana Costa Henrique Carlos Enrique Peña-Alfaro Valdir Moraes De Almeida	
<b>DOI 10.22533/at.ed.2302024042</b>	
<b>CAPÍTULO 3</b> .....	<b>15</b>
ESTUDOS SOBRE A TOXICIDADE DA PEÇONHA DE <i>Bothrops jararaca</i> SOBRE <i>Saccharomyces cerevisiae</i> E O EFEITO DO EXTRATO HIDROALCOÓLICO DE <i>Stryphnodendron fissuratum</i>	
Thais Heloise da Silva Almeida Jeine Emanuele Santos da Silva Danielle Dutra Pereira Marcelo Aurélio da Rocha Paulo Ricardo Romão Monteiro Marliete Maria Soares da Silva Fábio de Souza Mendonça José Ferreira da Silva Neto Joaquim Evêncio Neto George Chaves Jimenez	
<b>DOI 10.22533/at.ed.2302024043</b>	
<b>CAPÍTULO 4</b> .....	<b>27</b>
DIAGNÓSTICO CITOPATOLÓGICO DE HEPATOZOONOSE CANINA: RELATO DE CASO	
Juliana Ferreira da Silva Igor Porfírio de Mendonça Higor Gabriel Figueiredo de Sousa Jessica Vieira Dantas Fabrícia Geovânia Fernandes Figueira Amélia Lizziane Leite Duarte Roseane de Araújo Portela	
<b>DOI 10.22533/at.ed.2302024044</b>	
<b>CAPÍTULO 5</b> .....	<b>33</b>
INSEMINAÇÃO ARTIFICIAL EM CADELA DA RAÇA PITBULL NA MICRORREGIÃO DO ALTO MÉDIO GURGUEIA, SUL DO PIAUÍ, BRASIL	
Talía Fabrício Gonçalves Renata Oliveira Ribeiro Jackson Brendo Gomes Dantas	



José Soares do Nascimento Neto  
Felipe Augusto Edmundo Silva  
Otton Bismark Sá Oliveira  
Mariana Picoli Martins de Oliveira  
Larissa Maria Feitosa Gonçalves  
Antônio Augusto do Nascimento Machado Júnior  
Manoel Lopes da Silva Filho

**DOI 10.22533/at.ed.2302024045**

**CAPÍTULO 6 ..... 38**

INSEMINAÇÃO ARTIFICIAL INTRAVAGINAL COM SÊMEN FRESCO EM CADELA DA RAÇA  
BULDOGUÉ FRANCÊS

Gabrielly Medeiros Araújo Moraes  
Maria Beatriz dos Santos Xavier  
José Felipe Napoleão Santos  
Jéssica Tôrres Sampaio  
Anny Kaline de Andrade Amorim  
Gabriela Santana Costa Henrique  
Carlos Enrique Peña-Alfaro  
Valdir Moraes de Almeida

**DOI 10.22533/at.ed.2302024046**

**CAPÍTULO 7 ..... 43**

FRATURA DIAFISÁRIA DE RADIO E ULNA EM CÃO

Guilherme Santos Souza  
Ana Luiza Soares Ferreira  
David Soares Pereira Belém  
Rafael Isaac Domingues Machado Pereira Belém  
Talita Tomadon da Silva Lima

**DOI 10.22533/at.ed.2302024047**

**CAPÍTULO 8 ..... 47**

ÍNDICES REPRODUTIVOS EM PRODUÇÃO DE CAPRINOS DA RAÇA BOER NO SEMI-ÁRIDO  
NORDESTINO

Isadora Bretanha  
André Luis Barbosa Ribeiro  
Misael Caldas Nascimento

**DOI 10.22533/at.ed.2302024048**

**CAPÍTULO 9 ..... 52**

PREVALÊNCIA DE PERITONITE INFECCIOSA FELINA EM GATOS ATENDIDOS NO HVU DA UFPI  
NO PERÍODO JANEIRO DE 2015 A MAIO DE 2017

Hires Yenny Araújo Nascimento  
Vivian Nunes Costa  
Lucas Ferreira Barros  
Lucas Assunção Vilanova  
Fernanda de Cássia Mendonça Castro  
Ivana Costa Moreira  
Wenderson Rodrigues de Amorim  
Marina Carvalho Leite  
Caíke Pinho de Sousa  
Laíze Falcão de Almeida  
Rita de Kássia Rodrigues Bezerra Filgueira  
Isael de Sousa Sá

**DOI 10.22533/at.ed.2302024049**

<b>CAPÍTULO 10</b> .....	<b>64</b>
INSUFICIÊNCIA CARDÍACA CONGESTIVA EM CÃES: REVISÃO DE LITERATURA	
Reiner Silveira de Moraes	
Doughlas Regalin	
Jéssica Bueno Guimarães	
Flávia Augusta de Oliveira	
Letícia Sousa Prado	
Mário de Castro Magalhães Filho	
<b>DOI 10.22533/at.ed.23020240410</b>	
<b>CAPÍTULO 11</b> .....	<b>96</b>
TROCLEOPLASTIA E TRANSPOSIÇÃO DA TUBEROSIDADE TIBIAL PARA CORREÇÃO DE LUXAÇÃO PATELAR GRAU 4 EM CÃO: RELATO DE CASO	
Rafaela Andréa Gonçalves Dias	
Rafaela Cabral de Souza	
Nataniele de Almeida Rios	
Juliano Jácomo Mendes Silotti	
Marcus Vinícius Lima David	
Levi Oliveira dos Santos	
<b>DOI 10.22533/at.ed.23020240411</b>	
<b>CAPÍTULO 12</b> .....	<b>102</b>
URETERES ECTÓPICOS BILATERAIS E CRIPTORQUIDISMO UNILATERAL EM FELINO MAINE COON	
Isadora Scherer Borges	
Cinthia Garcia	
Marcy Lancia Pereira	
Jéssica Friol	
<b>DOI 10.22533/at.ed.23020240412</b>	
<b>CAPÍTULO 13</b> .....	<b>108</b>
UROLITÍASE EM UM CANINO: RELATO DE CASO	
Mayla de Lisbôa Padilha	
Valéria Jânie Rodrigues da Silva	
Lídio Ricardo Bezerra de Melo	
Mayara Cândido da Silva Leite Cardoso	
Tallyson Medeiros Gomes	
João Carlos Tavares	
Israel Felix Lira	
Paloma Venâncio da Silva	
Millen Maria Ramalho Batista	
<b>DOI 10.22533/at.ed.23020240413</b>	
<b>CAPÍTULO 14</b> .....	<b>114</b>
DESCRIÇÃO DA RAMIFICAÇÃO DA ARTÉRIA MESENTÉRICA CRANIAL EM CÃES UTILIZANDO PEÇAS SECAS E ANGIOARQUITETURA	
Ana Cristina Pacheco de Araújo	
Sueli Hoff Reckziegel	
Nicolle de Azevedo Alves	
Liane Plentz Alves	
Laura Ver Goltz	
Juliana Voll	
<b>DOI 10.22533/at.ed.23020240414</b>	

<b>SOBRE OS ORGANIZADORES.....</b>	<b>124</b>
<b>ÍNDICE REMISSÍVO .....</b>	<b>125</b>

## ÁCIDO SIÁLICO COMO RECEPTOR DO INFLUENZAVÍRUS

*Data de aceite: 13/04/2020*

*Data de submissão: 01/03/2020*

### **Ana Maria de Souza Almeida**

União Pioneira de Integração Social – Faculdades  
UPIS – Departamento de Medicina Veterinária  
Brasília - DF

Currículo Lattes: <http://lattes.cnpq.br/8462560870100009>

### **Rafaela Magalhães Barros**

União Pioneira de Integração Social – Faculdade  
UPIS - Departamento de Medicina Veterinária  
Brasília – DF

ORCID iD: <https://orcid.org/0000-0002-6734-5025>

### **Angélica Ribeiro Araújo Leonídio**

Instituto Federal de Educação, Ciência e  
Tecnologia de Rondônia (IFRO), Campus Jaru  
Jaru - Rondônia

Currículo Lattes: <http://lattes.cnpq.br/2281672994242598>

### **Maria Auxiliadora Andrade**

Universidade Federal de Goiás – Escola de  
Veterinária e Zootecnia – Setor de Medicina  
Veterinária Preventiva  
Goiânia - GO

Currículo Lattes: <http://lattes.cnpq.br/9441751521255467>

constituintes presentes no muco e na superfície de células, pois podem se ligar a patógenos e impedi-los de acessar seus tecidos alvos. É necessário elucidar melhor o funcionamento dos receptores compostos por ácido siálicos a fim de desenvolver possíveis formas de impedir ou dificultar a adesão viral. As modificações de ácido siálico podem influenciar na adesão viral de diversos vírus que usam o ácido siálico como receptor ou co-receptor, inclusive vírus Influenza. Com isso, as variantes de ácido siálico desempenham influência no tropismo do vírus em nível de hospedeiro, tecido e tipos celulares. O entendimento sobre enzimas virais específicas que alteram o ácido siálico, também é necessário para elucidar patogenias. Sialidase e esterase parecem proporcionar benefícios a invasão viral, pois alteram os receptores das células hospedeira e, assim, facilitam a penetração viral do muco e favorecem a infecção celular. A cromatografia líquida de alta eficiência (HPLC) é um dos testes usados para quantificar ácido siálico em certos tecidos, proteínas do sangue e eritrócitos. A quantificação de ácido siálicos por HPLC permite esclarecer seus níveis relativos, mas não consegue identificar e visualizar a localização específica do ácido siálico e suas modificações. Por isso, a associação de outros

**RESUMO:** Ácidos siálicos são importantes

testes ao HPLC é indicada.

**PALAVRAS-CHAVE:** ácido siálico, vírus, adesão, enzimas.

## SIALIC ACID AS AN INFLUENZA VIRUS RECEPTOR

**ABSTRACT:** Sialic acids are important constituents present in mucus and on the surface of cells, as they can bind to pathogens and prevent them from accessing their target tissues. It is necessary to better elucidate the functioning of receptors composed of sialic acid in order to develop possible ways to prevent or hinder viral adhesion. Modifications of sialic acid can influence the viral adhesion of several viruses that use sialic acid as a receptor or co-receptor, including Influenza virus. Thus, sialic acid variants have an influence on the tropism of the virus at the level of host, tissue and cell types. Understanding specific viral enzymes that alter sialic acid is also necessary to elucidate pathogens. Sialidase an esterase seems to provide benefits to viral invasion, as they alter the receptors of host cells and, thus, facilitate viral penetration of mucus and favor cellular infection. High performance liquid chromatography (HPLC) is one of the tests used to quantify sialic acid in certain tissues, blood protein and erythrocytes. The quantification of sialic acids by HPLC allows to clarify their relative levels but fails to identify and visualize the specific location of sialic acid and its modifications. Therefore, the association of other tests to the HPLC is indicated.

**KEYWORDS:** sialic acid, virus, adhesion, enzymes.

## 1 | INTRODUÇÃO

Ácidos siálicos são importantes constituintes presentes no muco e na superfície de células, pois podem se ligar a patógenos e impedi-los de acessar seus tecidos alvos, além de auxiliar na remoção de partículas estranhas pela movimentação da barreira mucociliar (KNOWLES & BOUCHER, 2002). São considerados como uns dos primeiros locais de adesão de vários patógenos ao organismo hospedeiro. Isso é possível, pela sua presença estratégica nas superfícies externas de células (WASIK et al., 2016).

A principal porta de entrada do vírus Influenza é a via aérea, por isso, é importante elucidar melhor a função e mecanismo de funcionamento dos receptores compostos por ácido siálicos a fim de desenvolver possíveis formas de impedir ou dificultar a adesão viral. A identificação dos padrões de expressão do ácido siálico do hospedeiro pode auxiliar a esclarecer a sua função e interação com hemaglutinina viral (HA) e neuramidase (NA) (WASIK et al., 2016).

Tanto HA quanto NA, glicoproteínas da membrana do vírus Influenza, reconhecem o ácido siálico, uma vez que o ácido atua como receptor do vírus. HA ligam-se aos ácidos siálicos em cadeias laterais de carboidratos de glicoproteínas

de superfície e glicolipídeos, e sialidases presentes na NA clivam os ácidos siálicos (GAMBLI & SKEHEL, 2010).

O entendimento sobre enzimas virais específicas que alteram o ácido siálico, também é necessário para elucidar patogenias. Sialidases (ou neuramidases), que removem o terminal de ácido siálico dos glicanos ou esterases que os grupos O-Acetil dos ácidos siálicos modificados e são as principais enzimas com ação sobre ácido siálico (WASIK et al., 2016). As esterases estão frequentemente presentes como hemaglutinina-esterase (HE). Sialidase e esterase parecem proporcionar benefícios a invasão viral, pois alteram os receptores das células hospedeira e, assim, facilitam a penetração viral do muco e favorecem a infecção celular (WAGNER et al., 2002).

Os vírus parecem necessitar de um equilíbrio entre as atividades de ligação HA- ácido siálico e de clivagem NA- ácido siálico, que pode ser realizado pela co-evolução de um ou ambos os genes codificadores das glicoproteínas de superfície do vírus Influenza (MITNAU et al., 2000). Muitas HA se ligam ao ácido siálico de forma semelhante, através de interações fóbicas e por pontes de hidrogênio e aminoácidos. Porém, sutis diferenças na composição do receptor podem influenciar na interação vírus-receptor (CONNOR et al., 1994). A interação da HA com sialiloligossacarídeo das glicoproteínas ou gangliosídeos da superfície celular permite a interação do vírus Influenza com as células hospedeiras (WEIS et al., 1988). Pela sua presença na partícula viral, a sialidase contribui para a propagação dos vírus Influenza tipos A e B e acredita-se que a acetilesterase contribui para desmascarar novos locais de receptores e proporcionar tempo suficiente para uma superinfecção mais fácil pelo vírus da influenza tipo A ou B (MUNOZ-BARROSO et al., 1992).

O desenvolvimento de ferramentas que permitem a análise *in situ* ou a remoção de ácidos siálicos, expandiram a capacidade de estudar formas mais complexas e responder a perguntas sobre os papéis dessas modificações na formação da evolução viral, tropismo tecidual e alcance do hospedeiro. Enquanto os ácidos siálicos possuem uma grande variedade de formas, estas fazem parte de uma gama de glicanos que variam de organismo para organismo, tecido a tecido, e mesmo dentro de uma única célula ao longo do tempo, tornando seu entendimento mais complexo (WASIK et al., 2016).

Diferentes células possuem comumente ácidos siálicos nas terminações de seus glicoconjugados de membrana (SCHAUER et al., 2009). Ácidos siálicos é uma família altamente diversificada de monossacarídeos que atuam como resíduos terminais de N- e O-ligados a glicoproteínas e glicolipídios (VARKI & SCHAUER, 2009). Por sua vez, glicoproteínas ou glicolipídeos são obtidos a partir de ação enzimática sobre glicanos. Estas enzimas, que regulam o metabolismo de glicanos específicos, comumente estão associadas ao retículo endoplasmático ou ao aparelho de Golgi (WASIK et al., 2016; VARKI & VARKI, 2007).

A estrutura central do ácido siálico contém nove carbonos e modificações em diferentes posições dos carbonos também são relatadas (VARKI & SCHAUER, 2009). Ácido N-acetilneuramínico (Neu5Ac), ácido N-glicolilneuramínico (Neu5Gc) e 2-ceto-3-ácido desoxinonónico (KDN) são exemplos de formas primárias de ácidos siálicos com modificações na posição de C5 (VARKI & SCHAUER, 2009). Modificações em outras posições de carbono também são relatadas, como em C9. Formas modificadas de C9 em monossacarídeos podem ocorrer naturalmente e estão ligadas aos glicanos subjacentes através de diferentes ligações, criando assim diversas formas de receptores (WASIK et al., 2016).

Sialato O-acetilação é um processo metabólico celular fundamental para o organismo humano e animal. Devido à grande quantidade de ácidos siálicos, O-acetilados nas suas cadeias laterais (principalmente Neu5,9Acetil2), medeiam ou impedem a ligação da célula hospedeira com vírus e bactérias. Sialato-O-acetiltransferases é uma enzima ligada ao Aparelho de Golgi e a clonagem e sequenciamento dessa enzima podem permitir maior entendimento sobre a regulação da expressão de ácido siálico O-Acetil na embriogênese e imunologia. Processos de purificação e criação de clones da enzima sialato-O-acetiltransferases tem sido experimentado para maior entendimento sobre sialato-O-acetilação (SCHAUER et al., 2009, FAHR & SCHAUER, 2001).

Os ácidos siálicos O-acetilados podem ser analisados por diferentes métodos, como detecção pelo vírus Influenza C, coloração com lectina e reconhecimento de anticorpos. A análise ácidos siálicos O-Acetilados usando o vírus Influenza C (HARMS et al., 1996) baseia-se no sialato 9(4)-O-Acetil esterase (EC 3.1.1.53) que é uma enzima destruidora de receptores (SCHAUER, 1988). Mediante a análise ácidos siálicos 9-O-Acetil em tecidos de ratos é possível identificar uma variedade de 9-O-acetilados e a presença de modificações generalizadas no cérebro, mostrando variações regionais significativas (KLEIN et al., 1994).

Sabe-se que o vírus Influenza C se ligam exclusivamente ao gangliosídeo 9-O-Acetil-GD3, mas não ao derivado 7-O-Acetil. O tratamento com substância alcalinas, que modificam a posição de C7 para C9, influencia no local de ligação do vírus Influenza C, fazendo com que o vírus influenza C passe a se ligar ao 7-O-Acetil GD3 (SCHAUER et al., 2009, FAHR & SCHAUER, 2001).

Ainda não está claro como a 7-O-Acetil é controlada. Porém, com análises *in vitro* foi possível demonstrar que os grupos de Acetil dispostos na posição C7 migram para a posição C9, possivelmente por meio da posição C8 (LANGEREIS et al., 2012), modificando 9-O-Acetil. Mesmo que sutis, modificações em 9-O-Acetil, podem ser determinantes para interação com o patógeno (MUNOZ-BARROSO et al., 1992).

Existem outras diversas modificações de ácido siálico, que podem ser

adicionadas isoladamente ou em combinações, agindo como barreiras contra a invasão de patógenos (WASIK et al., 2016). Por exemplo, O-Acetil é um derivado do ácido neuramínico da família dos ácidos siálicos, que envolve muitas funções básicas dos organismos, como regulação do sistema imunológico e procedimentos fisiopatológicos (VARKI, 2009 1992). Dependendo da posição dos açúcares carboxilados nos ácidos siálicos O-acetilados, pode alterar sua função. Por exemplo, se o C9 for clivado em Neu5Ac ou Neu5Gc, ele terá influência biológica diferente (SCHAUER et al., 2009, FAHR & SCHAUER, 2001). Ademais, já foi demonstrado que modificações em 9-O-Acetil afetam atividades de NA (neuramidase) do vírus da gripe, reduzindo sua atividade em comparação às 9-O-Acetil não modificadas (MUNOZ-BARROSO et al., 1992).

Já vírus Influenza A HA, isolados de diferentes hospedeiros, mostram preferência de ligação pelo receptor Neu5Ac, e não possuem afinidade por Neu5Gc e formas O-Acetil (ácidos siálicos modificados). A presença desses receptores nos hospedeiros pode, inclusive, interferir e dificultar a adesão viral. Além do Influenza A, grupos O-Acetil também podem dificultar a adesão do vírus influenza B ao ácido siálico (HIGA et al., 1985).

A evolução dos vírus ao longo dos anos, selecionou por interações específicas dos vírus com formas de ácido siálico particulares e ligação em diferentes hospedeiros e tecidos (VARKI & SCHAUER, 2009). As modificações de ácido siálico podem influenciar na adesão viral de diversos vírus que usam o ácido siálico como receptor ou co-receptor, inclusive Influenza vírus. Com isso, as variantes de ácido siálico desempenham influência no tropismo do vírus em nível de hospedeiro, tecido e tipos celulares (VARKI & SCHAUER, 2009). Por sua vez, a ligação vírus-ácido siálico pode ser alterada quando esses carregam enzimas modificadoras de ácido siálico, como sialidases ou esterases, que lhes permitem controlar sua ligação e liberação com alta especificidade, podem até facilitar a invasão ao tecido hospedeiro. Estas modificações de ácido siálico também se estendem a patógenos bacterianos, eucarióticos e colonizadores comensais (WASIK et al., 2016). O impacto na variação química nessas interações, é fundamental para o entendimento dos impactos da variação dos glicanos do hospedeiro no mecanismo viral (VARKI & SCHAUER, 2009).

Vírus Influenza preferem se ligar aos ácidos siálicos associados a galactose (Gal-2). No entanto, vírus de diferentes espécies de aves podem apresentar preferências específicas por determinadas moléculas de galactose. H5N1 isolados de galinhas prefere se ligar ao Gal2- $\beta$ 1,4-GlcNAc-3 e sulfatado GlcNAc-3. Já H5N1 isolado de patos parece preferir ligação com Gal2- $\beta$ 1,3-GlcNAc-3. Tais informações evidenciam que a correlação entre espécie e tecido alvo com a composição química dos receptores e arranjos moleculares do ácido siálico são necessários para avaliar



o mecanismo de adesão entre a célula hospedeira e HA viral (GAMBLI & SKEHEL, 2010; STEVENS et al., 2006).

Outra informação que sugere diferenças significativas na ligação ao ácido siálico, de acordo com a espécie animal, é que o vírus da Influenza aviária, assim como da Influenza equina preferem se ligar o ácido siálico em  $\alpha$ 2,3 ligado a galactose (ROGERS & PAULSON, 1983), já em viroses suínas o sítio de ligação, além de  $\alpha$ 2,3 ligado a galactose, também  $\alpha$ 2,6-ligado ácido siálico (CONNOR et al., 1994), sugerindo uma ligação de HA ao receptor é espécie específica (ROGERS & PAULSON, 1983).

A ligação do ácido siálico com a estrutura de glicano subjacente pode variar, em estruturas denominadas ácido polissialico, como  $\alpha$ 2,3 ou  $\alpha$ 2,6 ligações, que são polissacarídeos encontrados em bactérias neuroinvasivas, no cérebro e em algumas células do sistema imunológico (MUHLENHOFF et al., 1998).

Mesmo sabendo que os diferentes arranjos e distribuição do ácido siálico podem alterar a suscetibilidade dos animais aos patógenos (HIGA et al., 1985), ainda não está claro quais estruturas específicas de ácido siálico estão presentes em diferentes células ou tecidos do hospedeiro. Diversas formas de ácidos siálicos já foram relatadas, assim como a sua síntese nas células e tecidos pode ser altamente variáveis de acordo com cada espécie animal (WASIK et al., 2016).

O estudo sobre os genes que codificam enzimas modificadoras de ácido siálico também são necessários para melhor esclarecimento. Para entender, por exemplo, porque o gene que codifica citidina-monofosfato-ácido N-acetilneuramínico hidroxilase (CMAH) (VARKI, 2009), enzima responsável pela formação de Neu5Gc, é expressa em patos (ITO et al., 2000), mas possui baixa expressão ou não é expressa em galinhas (FUJII et al., 1982) e outras aves (SCHAUER et al., 2009).

Tais diferenças também podem ser vistas em mamíferos, que expressam os ácidos siálico ácido Neu5Ac e Neu5Gc nas superfícies celulares, onde atuam como receptores para o vírus influenza A (IAV). O Neu5Gc é sintetizado a partir do Neu5Ac pela enzima citidina monofosfato-N-acetilneuramínico hidroxilase (CMAH). Porém, em humanos e furões, esta enzima é inativa e somente Neu5Ac é produzido, possivelmente contribuindo para a suscetibilidade de furões para estirpes de IAV adaptadas ao ser humano (PRESTON et al., 2014). Não se sabe se a perda de Neu5Gc em humanos tenha impactado na relativa emergência potencial de viroses de ligação ácido siálico de reservatórios zoonóticos positivos para Neu5Gc (WASKI et al., 2016). Tais informações ressaltam ainda mais a importância o entendimento do ácido siálico e do aumento da suscetibilidade inter-espécies.

A cromatografia líquida de alta eficiência (HPLC) é um dos testes usados para avaliação do ácido siálico (REUTER & SCHAUER, 1994). Esse teste pode quantificar ácido siálico em certos tecidos, proteínas do sangue e eritrócitos. A quantificação de

ácido siálicos por HPLC permite esclarecer seus níveis relativos, mas não consegue identificar e visualizar a localização específica do ácido siálico e suas modificações (WASIK et al., 2016). Por isso, a associação de outros testes ao HPLC é indicada.

A partir da análise de cromatografia foi possível sugerir que O-acetilação de ácidos siálicos ocorre por ação conjunta da enzima sialato-4-O-acetiltransferase (EC 2.3.1.44) e da sialiltransferase em frações de membrana de fígado de porco-da-índia enriquecidas em aparelho de Golgi. Análise de cromatografia também permitem quantificar as modificações de ácido siálico em diferentes regiões de uma espécie de hospedeiro. Por exemplo, foram detectadas Neu5Ac; 85%, Neu4,5Ac2; 10% e Neu5Gc; 5% a partir de amostras de fígado e Neu5Ac; 61%, Neu4,5Ac2; 32% e Neu5Gc; 7% a partir de amostras de soro (IWERSEN et al., 1998).

Inúmeras análises estão sendo desenvolvidas e padronizadas a fim de entender melhor a importância dos ácidos siálicos na patogenia da Influenza. Com o uso de sondas de hemaglutinina-esterase (HE) de nidovus para análise de formas de O-acetil ácido siálico nos tecidos alvo de humanos e ratinhos, particularmente no cérebro, mostrando que ratos e humanos compartilham perfis de expressão 9-O-Acetil-Sias altamente semelhantes, sugestivos de conservação evolutiva e funcional. Além da informação de que 4-O-Ac-Sias, abundante em camundongos, não em detectados em células cultivadas em humanos ou em tecidos por histoquímica (LANGEREIS et al., 2015).

Estudos sobre a estrutura 3-D do subtipo H3 do vírus Influenza HA e a ligação sialilactose do análogo do receptor, por análise de raios-X (WEIS et al., 1988) também podem fornecer informações importantes sobre o ácido siálico. Com a análise de raios X, foi possível entender a posição do  $\alpha$ Neu5Ac (resíduo dentro do local de ligação ao receptor de HA) (SAUTER et al., 1989). A análise sobre  $\alpha$ 2- macroglobulina equina, que possui ambos os resíduos de sialicídico (Neu5Ac and Neu4,5Ac), tratados com sialidade bacteriana para remover Neu5Ac, permitiu reconhecer que Neu5Ac participa da ligação e modificações na composição do ácido siálico também podem afetar o reconhecimento (MATROSOVICH et al., 1992). O ácido siálico pode ser modificado em 4-O-acetil em diferentes espécies. Neu4,5Ac, por sua vez, é mencionado como um potencial inibidor da infecção pelo vírus Influenza, uma vez que ele demonstra um certo tipo de resistência a clivagem por sialidases virais do vírus Influenza H2N2 e H3N2 (SCHAUER, 1982).

## REFERÊNCIAS

CONNOR, R. J.; KAWAOKA, Y.; WEBSTER, R. G.; PAULSON, J. C. **Receptor specificity in human, avian, and equine H2 and H3 influenza virus isolates**. *Virology*, v. 205, p. 17-23, 1994.

FAHR, C.; SCHAUER, R. **Detection of Sialic Acids and Gangliosides with Special Reference to 9-O-Acetylated Species in Basaliomas and Normal Human Skin.** Journal of Investigative Dermatology, v. 116, p. 254-260, 2001.

FUJII, Y.; HIGASHI, H.; IKUTA, K.; KATO, S.; NAIKI, M. **Specificities of human heterophilic Hanganutziu and Deicher (H-D) antibodies and avian antisera against H-D antigen-active glycosphingolipids.** Molecular Immunology, v. 19, p. 87-94, 1982.

GAMBLIN, S. J. & SKEHEL, J. J. **Influenza Hemagglutinin and Neuraminidase Membrane Glycoproteins.** Journal of Biological Chemistry, v. 285, n. 37, p. 28403-9, 2010.

HIGA, H. H.; ROGERS, G. N.; PAULSON, J. C. **Influenza virussurface it is very likely that it or another site on the rosettehemagglutinins differentiate between receptor determinants bearingwill rebind, thus preventing the rosette from diffusingN<sup>\*</sup>-acetyl-, N-glycolyl-, and N,O-diacetylneuraminic acid.** Virology, v. 144, p.279 – 282, 1985.

HARMS, G.; REUTER G.; CORFIELD, A. P.; SCHAUER, R. **Binding specificity of influenza C virus to variably O-acetylated glycoconjugates and its use for histochemical detection of N-acetyl-9-Oacetylneuraminic acid in mammalian tissues.** Glycoconjugate Journal, v. 13, p. 621-630, 1996.

ITO, T.; SUZUKI, Y.; SUZUKI, T.; TAKADA, A.; HORIMOTO, T.; WELLS, K.; KIDA, H.; OTSUKI, K.; KISO, M.; ISHIDA, H.; KAWAOKA, Y. **Recognition of N-glycolylneuraminic acid linked to galactose by the alpha2,3 linkage is associated with intestinal replication of influenza A virus in ducks.** Journal of Virology, v. 74, p. 9300-9305, 2000.

IWERSEN, M.; VANDAMME-FELDHAUS, V.; SCHAUER, R. **Enzymatic 4-O-acetylation of N-acetylneuraminic acid in guinea-pig liver.** Glycoconjugate Journal, v. 15, p. 895-904, 1998.

KLEIN, A.; KRISHNA, M.; NISSI, N. V.; VARKI, A. **9-O-Acetylated sialic acids have widespread but selective expression: Analysis using a chimeric dual-function probe derived from influenza C hemagglutinin-esterase.** Proceedings of the National Academy of Sciences, v. 91, p.7782-7786, 1994.

KNOWLES, M. R. & BOUCHER, R. C. **Mucus clearance as a primary innate defense mechanism for mammalian airways.** Journal of Clinical Investigation, v. 109, p. 571-577, 2002.

LANGEREIS, M.; ZENG, Q.; HEESTERS, B.; HUIZINGA, E.; GROOT, R. **The murine coronavirus hemagglutinin-esterase receptor-binding site: a major shift in ligand specificity through modest changes in architecture.** PLoS Pathogens, v. 8, p. 1002-492, 2012.

MATROSOVICH, M. N.; GAMBARYAN, A. S.; CHUMAKOV, M. P. **Influenza Viruses Differ in Recognition of 4-O-Acetyl Substitution of Sialic Acid Receptor Determinant.** Virology, v. 188, p. 854-858, 1992.

MITNAU, I.; MIKHAIL, N. M.; CASTRUCCI, M. R.; TUZIKOV, A. B.; BOVIN, N. V.; KOBASA, D.; KAWAOKA, Y. **Balanced Hemagglutinin and Neuraminidase Activities Are Critical for Efficient Replication of Influenza A Virus.** Journal of Virology, v. 74, p. 6015 – 6020, 2000.

MUHLENHOFF, M.; ECKHARDT, M.; GERARDY-SCHAHN, R. **Polysialic acid: three-dimensional structure, biosynthesis and function.** Current Opinion Structural Biology, v. 8, p. 558-564, 1998.

MUNOZ-BARROSO, I.; GARCÍA-SASTRE, A.; VILLAR, E.; MANUGUERRA, J. C.; HANNOUN, C.; CABEZAS, J. A. **Increased influenza A virus sialidase activity with N-acetyl-9-O-acetylneuraminic acid-containing sub-strates resulting from influenza C virus O-acetylease action.** Virus Research, v. 25, p. 145-153, 1992.

PRESTON, S. K.; BOHM, R.; HARTLEY-TASSELL, L.; STEEN, J. A.; WANG, H.; LUKOWSKI, S.

- W.; HAWTHORNE, P. L.; TREZISE, A. E. O.; COLE, P. J.; GRIMMOND, S. M.; HASELHOST, T.; ITZSTEIN, M. V.; PATON, A. W.; PATON, J. C.; JENNINGS, M. P. **Ferrets exclusively synthesize Neu5Ac and express naturally humanized influenza A virus receptors.** *Nature Communications*, v. 5, n. 5750, p. 1-9, 2014.
- REUTER, G.; SCHAUER, R. **Methods in Carbohydrate Chemistry.** BeMiller JN ed, v. 10, p. 29–39, 1994.
- ROGERS, G. N.; PAULSON, J. C. **Receptor Determinants of Human and Animal Influenza Virus Isolates: Differences in Receptor Specificity of the H3 Hemagglutinin Based on Species of Origin.** *Virology*, v. 127, p. 361-373, 1983.
- SAUTER, N. K.; BEDNARSKY, M. D.; WURSBURG, B. A.; HANSON, E.; WHITESIDES, G. M.; SKEHEL, L. J.; WILEY, D. C. **Hemagglutinins from Two Influenza Virus Variants Bind To Sialic Acid Derivatives With Millimolar Dissociation Constants: A 500-MHz Proton Nuclear Magnetic Resonance Study.** *Biochemistry*, v. 28, p. 8388-8396, 1989.
- SCHAUER, R. **Chemistry, Metabolism, and Biological Functions of Sialic Acid.** *Advances in Carbohydrate Chemistry and Biochemistry*, v. 40, p. 131-234, 1982.
- SCHAUER, R. **Sialic Acids as Antigenic Determinants of Complex Carbohydrates.** *The Molecular Immunology of Complex Carbohydrates*, v.228, p. 47-72, 1988.
- SCHAUER, R.; SRINIVASAN, G. V.; CODDEVILLE, B.; ZANETTA, J. P.; GUERARDEL, Y. **Low incidence of N-glycolylneuraminic acid in birds and reptiles and its absence in the platypus.** *Carbohydrate Research*, v. 344, p. 1494–1500, 2009.
- STEVENS, J.; BLIXT, O.; PAULSON, J. C.; WILSON, I. A. **Glycan microarray technologies: tools to survey host specificity of Influenza viruses.** *Microbiology*, v. 285, n. 37, p. 857, 2006.
- VARKI, A. **Multiple changes in sialic acid biology during human evolution.** *Glycoconjugate Journal*, v. 26, p. 231–245, 2009.
- VARKI, A. & SCHAUER, R. **Sialic Acid - Essentials of Glycobiology.** In: **Varki, A. Cummings, R.D. Esko, J.D. et al. Essentials of Glycobiology.** 2nd edition. Cold Spring Harbor (NY): Cold Spring, p. 1-8, 2009.
- VARKI, N. M. & VARKI, A. **Diversity in cell surface sialic acid presentations: implications for biology and disease.** *Laboratory Investigation*, v. 87, p. 851–857, 2007.
- WAGNER, R.; MATROSOVICH, M.; KLENK, H. D. **Functional balance between haemagglutinin and neuraminidase in influenza virus infections.** *Reviews in Medical Virology*, v. 12, p. 159–166, 2002.
- WASIK, B. R.; BARNARD, K. N.; PARRISH C. R. **Effects of Sialic Acid Modifications on Virus Binding and Infection.** *Trends Microbiology*, v. 24, n.12, p. 991-1001, 2016.
- WEIS, W.; BROWN, J. H.; CUSACK, S.; PAULSON, J. C.; SKEHEL, J. J.; WILEY, D. C. **Structure of the influenza virus haemagglutinin complexed with its receptor, sialic acid.** *Nature*, v. 333, p. 426-431, 1988.

## COLETA E AVALIAÇÃO DE SÊMEN DE CÃO DA RAÇA BULLDOGUE FRANCÊS

Data de aceite: 13/04/2020

Data de submissão: 03/01/2020

### **Maria Beatriz dos Santos Xavier**

Universidade Federal de Campina Grande,  
UAMV/CSTR, Campus Patos  
Patos – Paraíba

<http://lattes.cnpq.br/9391786688932308>

### **Gabrielly Medeiros Araújo Moraes**

Universidade Federal de Campina Grande,  
UAMV/CSTR, Campus Patos  
Patos – Paraíba

<http://lattes.cnpq.br/0627960804497974>

### **Jéssica Tôrres Sampaio**

Universidade Federal de Campina Grande,  
UAMV/CSTR, Campus Patos  
Patos – Paraíba

<http://lattes.cnpq.br/5582402942529917>

### **José Felipe Napoleão Santos**

Universidade Federal de Campina Grande,  
UAMV/CSTR, Campus Patos  
Patos – Paraíba

<http://lattes.cnpq.br/3358379826618078>

### **Anny Kaline de Andrade Amorim**

Médica Veterinária Autônoma, Proprietária da  
empresa Andrade e Amorim Serviços Veterinários  
Ltda, Campina Grande – Paraíba  
Campina Grande – Paraíba

<http://lattes.cnpq.br/0413997457777527>

### **Gabriela Santana Costa Henrique**

Médica Veterinária Autônoma, Campina Grande –  
Paraíba

Campina Grande – Paraíba

<http://lattes.cnpq.br/4174572790038690>

### **Carlos Enrique Peña-Alfaro**

Universidade Federal de Campina Grande,  
UAMV/CSTR, Campus Patos  
Patos – Paraíba

<http://lattes.cnpq.br/7945888590955916>

### **Valdir Moraes De Almeida**

Universidade Federal de Campina Grande,  
UAMV/CSTR, Campus Patos  
Patos – Paraíba

<http://lattes.cnpq.br/3716807188240069>

**RESUMO:** As biotécnicas de reprodução em pequenos animais, ganharam espaço no mercado e se tornaram uma atividade lucrativa na atualidade, tendo em vista, o alto valor zootécnico de algumas raças, como, o melhor aproveitamento do material genético, com isso, a realização do espermograma para a identificação de animais superiores na reprodução e de máxima importância, pois, é possível por meio do mesmo a escolha de animais para reprodução que estejam ou não impedidos da realização da monta natural. O espermograma consiste em analisar a

vitalidade e viabilidade do espermatozoide, avaliando as características macroscópicas e microscópicas do sêmen. Observa-se o volume, cor, odor e aspecto, dentro dos parâmetros macroscópicos, e concentração, motilidade, vigor e morfologia espermática nos microscópicos. Além de ser possível o diagnóstico de patologias que venham a acometer o ejaculado, dos machos que são destinados ou não à reprodução.

**PALAVRA-CHAVE:** Spermograma; Ejaculado; Espermatozoide; Reprodução.

## COLLECTION AND EVALUATION OF FRENCH BULLDOG BREED SEMEN

**ABSTRACT:** The biotechnical reproduction in small animals, gained ground in the market and have become a lucrative activity at present in view, the breeding high value of some breeds, such as the better use of genetic material, thereby carrying out the semen to the identification of superior animals in reproduction and of the utmost importance, therefore, is possible through even the choice of animals for breeding that are not prevented or the day of natural mating. Semen analysis is to examine the vitality and viability of sperm, assessing the macroscopic and microscopic characteristics of semen. It is observed volume, color, odor and appearance within the macroscopic parameters and concentration, motility, and morphology in force microscopic. Besides being possible diagnosis of pathologies that may affect the semen from males that are intended or not reproduction.

**KEYWORDS:** Spermogram; Ejaculate; Sperm; Reproduction.

## 1 | INTRODUÇÃO

Compreende-se por espermatogênese uma sequência de processos que darão origem aos espermatozoides, onde, na espécie canina, inicia-se aos 4 meses de idade e a partir dos 10 a 12 meses consta-se no ejaculado espermatozoides viáveis (SILVA et al. 2001).

A análise do sêmen, mais conhecida por spermograma visa analisar a vitalidade do espermatozoide, avaliando as características macroscópicas e microscópicas do sêmen, tanto para diagnósticos de afecções ou não de macho destinado à reprodução, como para demais patologias que venham envolver o ejaculado (ROCHA, 2011; SANTOS et al., 2016).

Esse exame deve ser analisado logo após a colheita do sêmen, objetivando observar volume, cor, odor e aspecto, dentro dos parâmetros macroscópicos. Na microscopia, faz-se por uma amostra da fração espermática, avaliando-se a concentração, motilidade, vigor e morfologia espermática com intuito de confirmar a qualidade do material genético do doador. (SANTOS et al., 2016).

Na análise macroscópica o volume do ejaculado são diferenciados de acordo

com a raça, idade, tamanho e se for cães doadores de sêmen, a frequência de coletas. A primeira fração pode chegar até 0,5mL, a segunda tem uma variante de 0,5 – 3mL, e a terceira fração, constituída do maior volume pode chegar até 30mL (SILVA; SILVA; CARDOSO, 2002).

A coloração varia de acordo com a fração, a primeira e terceira são translúcidas, já a segunda onde a concentração espermática é maior, normalmente é branca opalacente, o sêmen canino possui consistência viscosa como padrão, outras variações são indesejadas e o odor habitual é *sui generis* (CBRA, 2013).

Na análise microscópica a avaliação da concentração espermática, usa-se mais comumente a contagem das células por meio de câmera de Neubauer, porém, existe outros meios para a contagem do mesmo, como: espectrofotometria e micro-cell-counter (CBRA, 2013).

A avaliação da motilidade, se dar por meio de microscópico óptico, onde coloca-se uma gota da fração espermática, entre lâmina e lamínula previamente aquecida a 37°C, nas objetivas de 10 e 40X, com intuito inicial, de observar o percentual de espermatozoides que apresentem motilidade, valores aceitáveis para a motilidade espermática, variam entre 80-90% (CBRA, 2013; MARTINS, 2018; NELSON; COUTO, 2015).

O vigor dos espermatozoides é analisado em conjunto com a motilidade, onde a escala varia entre 0-5, tendo como valores desejados igual ou superior a 3, onde são representados pela força do movimento dos espermatozoides, ocorrendo assim, influências em sua velocidade (CBRA, 2013).

Segundo Santos et al. (2016), a morfologia espermática pode ser avaliada de duas formas, por meio de esfregaço úmido ou corado. No esfregaço úmido, as células espermáticas são adicionadas a uma solução formol-salina, antecipadamente aquecida, colocando-se uma gota do sêmen entre lâmina e lamínula, com isto, a análise é realizada em microscópio de contrastes de fase.

Com a lâmina corada, a avaliação é realizada por meio de microscópio óptico, a um aumento de 10 a 40X, sob óleo de imersão, contando-se assim, 200 células, delas, classificam-nas em normais ou anormais, as defeituosas são subdivididas pelo grau de anormalidade, como defeitos primários ou secundários, considerando-se assim, como percentual mínimo de 70% das células sem defeitos para um sêmen de boa qualidade (CBRA, 2013).

## 2 | MATERIAL E METODOS

Deu entrada na clínica Animalí (CNPJ: 25.002.646/0001-39), na cidade de Campina Grande-PB, um canino, macho, com 8 meses de idade, da raça Buldogue Francês, trazido para realização de espermograma, tendo-se como intuito a avaliação

de qualidade do seu material genético. Após passar por anamnese detalhada iniciou-se a preparação do animal para a realização do referido exame. Foi realizada a lavagem do prepúcio com finalidade da retirada do esmegma e, logo em seguida, o sêmen foi colhido da forma mais usual, por meio de manipulação digital, onde consiste em estimular a ejaculação por meio da massagem do bulbo peniano, com a presença de uma fêmea em estro, facilitando a libido, a coleta do material foi realizada com o auxílio de um bécquer graduado, mantendo a temperatura adequada do recipiente apenas com o calor das mãos. Após a colheita, foram realizadas as análises macroscópicas e microscópicas do ejaculado. A análise macroscópica consistiu em observar a cor, odor, volume e aspecto, já a microscópica foi realizada em microscópio óptico, no aumento de 10x e 20x, onde se colocou uma gota da fração espermática em uma lâmina com lamínula, pré-aquecida, visando observar a motilidade, vigor e sua morfologia, principalmente.

### 3 | RESULTADOS

Após a colheita, já se iniciou a observação macroscópica do ejaculado, ressaltando boa quantidade do mesmo, com volume total de 25 mL de coloração branca opalescente, aspecto viscoso e odor *sui generis*, que representam boas características macroscópicas. Na análise microscópica, buscando-se caracterizar a motilidade espermática e vigor dos espermatozoides da amostra, foi evidenciada motilidade (85%) e vigor (4) e, na morfologia, observou-se cabeça e cauda dos espermatozoides bem preservados, com defeitos maiores e menores abaixo de 10 %, encontrando-se dentro do padrão para a raça. Foi possível assim, a observação das características macroscópicas e microscópicas do sêmen, por meio da realização do espermograma, onde foi possível a confirmação da capacidade para a reprodução do canino avaliado.

### 4 | DISCUSSÃO

Cães inexperientes tendem a desencadear uma colheita de sêmen dificultosa (FELDMAN; NELSON, 2004), porém, foi possível observar que, mesmo o animal sendo jovem, a colheita do material genético foi realizada sem qualquer dificuldade e, a análise do espermograma exibiu resultados bastante satisfatórios, evidenciando diferença ao que foi relatado por (SILVA et al. 2001), que somente após 12 meses de idade o ejaculado estaria totalmente viável. Sendo assim, o mesmo serviu como doador de sêmen, tendo em vista as dificuldades na monta natural que acometem os cães desta raça (JACOMINI et al. 2006, KARLING, et al. 2017).



## 5 | CONCLUSÃO

Em virtude dos fatos mencionados, é de consenso geral que a avaliação dos parâmetros espermáticos é de extrema relevância, tendo em vista que, por eles, é possível identificar patologias reprodutivas, animais geneticamente superiores como também avaliar a qualidade espermática, visando a realização de inseminações artificiais, como de outras biotecnologias da reprodução, principalmente em animais de alto valor zootécnico, ou que estejam acometidos por dificuldades na realização da monta natural, além de ser possível o melhor aproveitamento do material genético destes animais .

## REFERÊNCIAS

- COLÉGIO BRASILEIRO DE REPRODUÇÃO ANIMAL (CBRA). **Manual para exame andrológico e avaliação de sêmen animal**. 3. ed. Belo Horizonte: CBRA, 2013. 104 p.
- FELDMAN, E. C., NELSON, R. W. **Canine and Feline Endocrinology and Reproduction**. Elsevier Health Sciences, 2004.
- JACOMINI, J.O. MOREIRA, C.F. CUNHA, G.N. **Uso da inseminação artificial como rotina em programas de reprodução de cadelas da raça bulldog**. Veterinária Notícias, Uberlândia, v.12, n. 2, p. 139, set. 2006.
- KARLING, P. C.; ROQUE, W. C.; OLSSON, D. C. **Inseminação artificial a fresco em uma fêmea bulldog inglês: relato de caso**. Rev. Ciên. Vet. Saúde Públ., v. 5, n. 2, p. 194-210, 2017.
- MARTINS, L. F. S. **Métodos de criopreservação do sêmen canino (Revisão de literatura)**. 2018. Trabalho de Conclusão de Curso (Graduação em Medicina Veterinária) - Universidade Federal de Uberlândia, Uberlândia, 2018. Disponível em: <https://repositorio.ufu.br/handle/123456789/22969> . Acesso em: 14 mar. 2019.
- NELSON, R. W.; COUTO, C. G. **Medicina interna de pequenos animais**. 5. ed. Rio de Janeiro: Elsevier Brasil, 2015.
- ROCHA, A. A., **Fertilidade in vitro e in vivo do sêmen canino refrigerado**. Universidade Estadual do Norte Fluminense; dezembro de 2011.
- SANTOS, J. F. P.; GOSMES, E. T.; SIQUEIRA, A. K. M. **Andrologia e criopreservação de sêmen em cães**. Rev. Bras. Reprod. Anim., Belo Horizonte, v.40, n.4, p.167-179, out./dez. 2016.
- SILVA, L. D. M.; SILVA, A. R.; CARDOSO, R. C. S. **Inseminação artificial em cães – Biotécnicas aplicadas à reprodução animal**. São Paulo, 2001.
- SILVA, L. D. M.; SILVA, A. R.; CARDOSO, R. C. S. **Inseminação artificial em cães-Biotécnicas aplicadas à reprodução animal**. In: GONSALVES, P.B.D; FIGUEIREDO, J.R.; FREITAS, V.J.F. Biotécnicas aplicadas à reprodução animal. São Paulo: Varela, 2002.

## ESTUDOS SOBRE A TOXICIDADE DA PEÇONHA DE *Bothrops jararaca* SOBRE *Saccharomyces cerevisiae* E O EFEITO DO EXTRATO HIDROALCOÓLICO DE *Stryphnodendron fissuratum*

Data de aceite: 13/04/2020

Recife, Pernambuco

### **Thais Heloise da Silva Almeida**

Universidade Federal Rural de Pernambuco,  
Departamento de Morfologia e Fisiologia Animal,  
Recife, Pernambuco

### **Jeine Emanuele Santos da Silva**

Universidade Federal Rural de Pernambuco,  
Departamento de Morfologia e Fisiologia Animal,  
Recife, Pernambuco

### **Danielle Dutra Pereira**

Universidade Federal Rural de Pernambuco,  
Departamento de Morfologia e Fisiologia Animal,  
Recife, Pernambuco

### **Marcelo Aurélio da Rocha**

Universidade Federal de Pernambuco,  
Departamento de Fisiologia e Farmacologia,  
Recife, Pernambuco

### **Paulo Ricardo Romão Monteiro**

Universidade Federal Rural de Pernambuco,  
Departamento de Morfologia e Fisiologia Animal,  
Recife, Pernambuco

### **Marliete Maria Soares da Silva**

Universidade Federal Rural de Pernambuco,  
Departamento de Morfologia e Fisiologia Animal,  
Recife, Pernambuco

### **Fábio de Souza Mendonça**

Universidade Federal Rural de Pernambuco,  
Departamento de Morfologia e Fisiologia Animal,  
Recife, Pernambuco

### **José Ferreira da Silva Neto**

Universidade Federal Rural de Pernambuco,  
Departamento de Morfologia e Fisiologia Animal,

### **Joaquim Evêncio Neto**

Universidade Federal Rural de Pernambuco,  
Departamento de Morfologia e Fisiologia Animal,  
Recife, Pernambuco

### **George Chaves Jimenez**

Universidade Federal Rural de Pernambuco,  
Departamento de Morfologia e Fisiologia Animal,  
Recife, Pernambuco

**RESUMO:** Este trabalho tem como objetivo avaliar a toxicidade celular da peçonha de *B. jararaca* sobre *Saccharomyces cerevisiae* e dimensionar o impacto de *Stryphnodendron fissuratum* no sistema de cultivo em presença da peçonha. Para os ensaios de crescimento celular foram utilizadas células de *S. cerevisiae*. Foram avaliados os impactos das preparações sobre as estruturas das membranas celulares e sobre a taxa de crescimento celular. Durante a avaliação não foi observada diminuição do número de células nos grupos tratados em relação ao grupo controle, sugerindo a não ocorrência de efeitos deletérios sobre a estrutura da membrana celular das leveduras. Porém, é possível verificar que a peçonha foi capaz de inibir a taxa de crescimento celular significativamente e que o extrato conseguiu reverter o efeito inibitório protagonizado pela

peçonha. Em conclusão, estes resultados sugerem que *S. fissuratum* pode reverter os efeitos protagonizados pela peçonha de *B. jararaca*, o que reforça o potencial antiofídico do gênero *Stryphnodendron*, supondo-se também que *S. fissuratum* interfira no controle do metabolismo celular, via interação sobre sistemas enzimáticos.

**PALAVRAS-CHAVE:** Citotoxicidade; metabolismo celular; levedura.

STUDIES ABOUT THE TOXICITY OF *Bothrops jararaca* VENOM ON  
*Saccharomyces cerevisiae* AND THE EFFECT OF THE HYDROALCOHOLIC  
EXTRACT OF *Stryphnodendron fissuratum*

**ABSTRACT:** This work aims to evaluate the cellular toxicity of *Bothrops jararaca* venom on *Saccharomyces cerevisiae* and the impact of *Stryphnodendron fissuratum* on the yeast culture system in the presence of venom. For cell growth assays, *S. cerevisiae* cells were used. The impacts of the preparations on cell membrane structures and growth rates were evaluated. During the evaluation, there was no decrease in the number of cells to the treated groups in relation to the control group, suggesting no deleterious effects on the yeasts cell membrane structure. However, it is possible to verify that the venom was able to inhibit the cell growth rate significantly and that the extract managed to reverse the venom inhibitory effect. In conclusion, these results suggest that *S. fissuratum* can reverse the effects of *B. jararaca* venom, which reinforces the antiofídico potential of the genus *Stryphnodendron*, supposing also that *S. fissuratum* interferes in the cellular metabolism control, through interaction on enzymatic systems.

**KEYWORDS:** Cytotoxicity; cell metabolism; yeast.

## 1 | INTRODUÇÃO

A incidência de acidentes com serpentes peçonhentas é relativamente elevada em diferentes partes do mundo. Cerca de 2,25 milhões de acidentes são registrados anualmente, especialmente em regiões onde as atividades rurais são significativas, em áreas continentais como África, Ásia, América Latina e Nova Guiné (CHIPPAUX, 2017). No Brasil, cerca de 90% dos acidentes com serpentes peçonhentas são atribuídos ao gênero *Bothrops*, popularmente conhecidas como as jararacas (BRASIL, 2018).

O acidente botrópico tem como característica efeitos locais onde se identificam respostas como dor, formação de edema, hemorragias e necrose tecidual, respostas sistêmicas onde se verificam distúrbios da coagulação sanguínea, choque e alterações cardiocirculatórias, além de insuficiência renal (MELGAREJO, 2010).

No Brasil, a espécie *Bothrops jararaca* se destaca em relação ao percentual de participação nos acidentes ofídicos com humanos, embora pode também ser

identificada em países como Argentina e Paraguai. No Brasil a sua distribuição ocorre desde o Sul do Estado da Bahia até o Rio Grande do Sul, razão pela qual é geralmente abordada para a produção de soro antiofídico para esta característica de ofidismo. (RIBEIRO *et al.*, 2001).

Apesar de nos casos de acidente botrópico ser recomendado o emprego imediato do soro antiofídico específico, endovenosamente, conforme recomendações do Ministério da Saúde, observam-se dificuldades quanto à distribuição do soro para regiões mais afastadas dos grandes centros, devido a problemas de custeio de produção ou mesmo de estabilidade do produto quando experimenta condições não compatíveis de ambientação (WEN, 2003). Frente a isto, justifica-se a necessidade de buscar alternativas eficazes que possam ser acessíveis principalmente às populações de risco.

Muitos trabalhos vêm assinalando que determinadas variedades de plantas podem produzir efeitos interessantes para a redução dos agravos produzidos por acidentes ofídicos como *Stryphnodendron adstringens* (DE PAULA, 2009), *Anacardium humile* (COSTA, 2010), *Cassia occidentalis* (BORGES, 2011).

Neste trabalho levantou-se a hipótese de que *S. fissuratum* pode reduzir os efeitos decorrentes da peçonha de *B. jararaca* em sistemas de células eucarionticas. Esta expectativa apoia-se nas propriedades reveladas por espécies do gênero *Stryphnodendron* como *S. adstringens* cujo extrato promove efeito hemostático e anti-inflamatório (MELLO, 1997), efeito antidiarreico e adstringente (BRANDÃO *et al.*, 2008), antiofídico (LUCENA *et al.*, 2009), na cicatrização de feridas cutâneas (HERNANDES *et al.*, 2010) e estrogênico (GARCIA *et al.*, 2010).

Espécimes de *Stryphnodendron fissuratum* podem ser encontradas geralmente em regiões de cerrado arborizado (cerradão) e matas semidecíduas no Centro-Oeste e Sudeste do Brasil. Conhecida popularmente como “rosquinha”, em áreas de criação de animais, geralmente está associada a ocorrências de envenenamento em bovinos (RODRIGUES *et al.*, 2005).

Considerando-se que cerca de 30% dos genes envolvidos em doenças humanas podem ter homologia no proteoma de levedura, em especial *Sacharomyces cerevisiae*, seus sistemas de cultivo tem se mostrado como uma importante ferramenta no delineamento de protocolos experimentais (KARATHIA *et al.*, 2011), especialmente como alternativa aos modelos com emprego de animais (GOURMELON; DELRUE, 2016).

Este trabalho tem como objetivo avaliar os níveis de toxicidade celular, nas dimensões estrutural e metabólica da peçonha de *B. jararaca* e de *S. fissuratum* em sistemas de cultivo de *S. cerevisiae*, dimensionando o impacto do extrato vegetal sobre a peçonha de *B. jararaca*.

## 2 | MATERIAL E MÉTODOS

O protocolo experimental foi realizado no Laboratório de Farmacologia do Departamento de Morfologia e Fisiologia Animal (DMFA) da Universidade Federal Rural de Pernambuco (UFRPE).

O extrato hidroalcoólico de *S. fissuratum* foi gentilmente cedido pelo Laboratório de Farmacologia do Departamento de Morfologia e Fisiologia Animal da UFRPE. O material botânico está depositado no Herbário Central da Universidade Federal de Mato Grosso, Estado onde o material foi coletado.

Foram utilizadas células liofilizadas de *Saccharomyces cerevisiae* (Fleischmann®, AB Brasil Indústria e Comércio de Alimentos Ltda, Brasil).

Para os ensaios de crescimento em cultivo foi utilizado o meio YED (2,0% de extrato de levedura e 2,0% de dextrose) e água destilada como solvente.

A levedura foi reativada (solução 5%) em meio YED (33 - 35°C) por 30 minutos em estufa e a viabilidade celular foi avaliada mediante o uso de azul de Tripán 0,25%. O número de células foi ajustado para  $10^5$ , onde foram distribuídas em recipientes apropriados para os devidos ensaios, contendo meio YED e conforme a preparação: Tubo controle (sem substâncias desafiadoras), controle positivo (peçonha 1 ml a  $c = 1$  mg/mL) e tratados (peçonha 1 ml a  $c = 1$  mg/mL + diferentes concentrações do extrato hidroalcoólico 70 % de *S. fissuratum* – 110, 11, 1,1, 0,11, 0,011 mg/ mL).

O cultivo foi mantido por 10 horas a 33°C e umidade relativa superior a 70%. A cada 1 hora, alíquotas de 2 mL eram retiradas para avaliação da densidade óptica em espectrofotômetro (Biochrom, modelo Libra S22) a 620 nm. Os valores das leituras de absorvância, em etapa posterior, foram comparados com o valor de referência estabelecido no início do cultivo, convertidos em número de células e a relação entre a variação do número de células, o tipo de preparação e a taxa de crescimento celular foram obtidas.

Para a avaliação dos impactos das preparações sobre as estruturas físicas das membranas das células, foram comparados os respectivos números de células após 10 horas de cultivo, usando-se como referência a preparação do grupo controle.

Para se avaliar a taxa de crescimento celular se fez necessário a obtenção da curva de crescimento em cada preparação, especialmente na presença de diferentes concentrações do extrato de *S. fissuratum*. Os parâmetros de regressão da porção linear da curva de crescimento foram obtidos juntamente ao coeficiente de determinação. O coeficiente angular de cada curva foi utilizado como parâmetro de avaliação da taxa de crescimento celular em cada preparação. Foi determinada a relação entre a taxa de crescimento celular e a concentração de *S. fissuratum*, obtendo-se a relação concentração e efeito e o respectivo coeficiente de determinação.

Todos os dados foram expressos em termos de média e desvio padrão, sendo as diferenças estatísticas avaliadas por aplicação do teste t de Student considerando-se como valor descritivo  $p < 0,05$ . A tabulação de dados e os testes estatísticos foram efetuados mediante o emprego de planilha estatística do programa excel da Microsoft® versão 2010.

### 3 | RESULTADOS E DISCUSSÃO

Frente as condições experimentais disponibilizadas na realização dos bioensaios, verificou-se, em sistemas de cultivo de *S. cerevisiae*, que após 10 horas de observação não ocorreram diferenças significativas entre as preparações estimuladas com a peçonha de *B. jararaca* ou diferentes concentrações de *S. fissuratum*, com exceção das preparações que receberam uma concentração de 110 mg/mL em relação às preparações do grupo controle, para um valor de  $p < 0,05$  conforme mostram os dados da fig. 1.

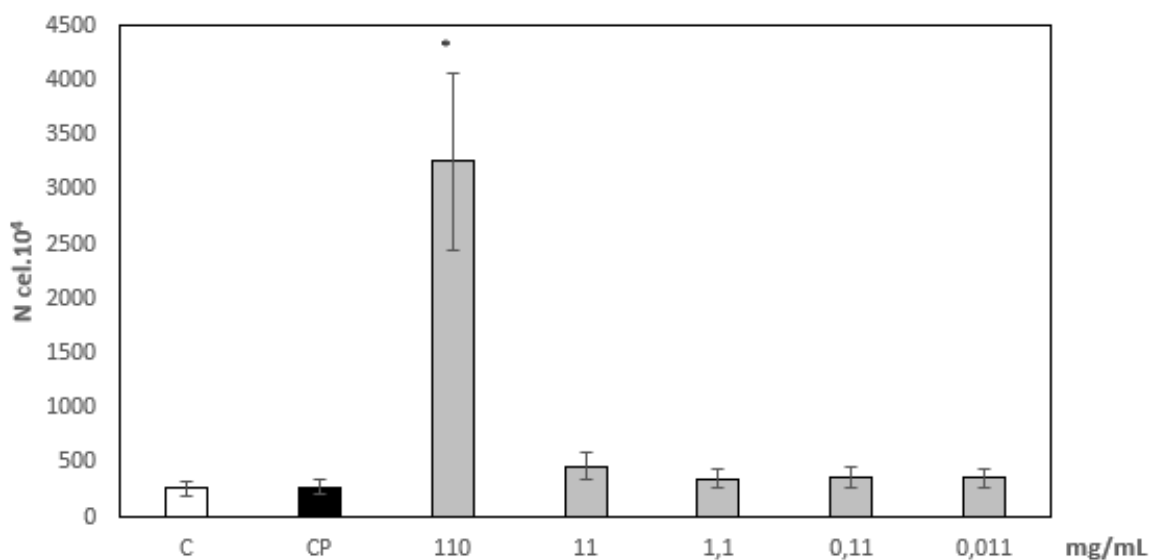


Figura 1. Efeito de diferentes concentrações do extrato de *S. fissuratum* em culturas de *S. cerevisiae* em presença de peçonha (1 mg/ mL), após 10 horas de cultivo.

Disto verifica-se que nesta etapa de cultivo, não ocorreu diminuição significativa do número de células em relação ao grupo controle, sugerindo a não ocorrência de efeitos deletérios sobre a estrutura de membrana celular das unidades de leveduras. Na preparação que recebeu uma concentração do extrato hidroalcoólico de *S. fissuratum* de 110 mg/mL ocorreu um aumento do número de células bastante significativo, sugerindo efeitos importantes sobre os mecanismos moleculares associados ao controle da divisão celular das células de levedura, mesmo quando em presença de peçonha de *B. jararaca*.

Este resultado nos levou a verificar se as interferências poderiam ter ocorrido ao nível do metabolismo destas estruturas celulares em condições de cultivo. Procurou-se então verificar a taxa de crescimento celular ao longo do tempo.

Verificou-se que em cada sistema de cultivo ocorreu aumento do número de células de forma característica, onde a fase de crescimento linear, até 10 horas de cultivo, pode ser descrita por uma função do tipo  $y = aX + b$ , onde “y” representa o número de células num dado período “X” em horas, “a” seria o coeficiente angular da função e “b” o coeficiente linear. Para avaliar a qualidade do ajuste de cada função, no processo de regressão linear, foi obtido o coeficiente de determinação “R<sup>2</sup>”, conforme mostram os dados da tabela 1.

Tratamento (mg/mL)	a (cel.10 <sup>4</sup> /(mL.h))	B (cel.10 <sup>4</sup> /(mL))	R <sup>2</sup>
110	167,57	1628,80	0,971
11	13,10	328,98	0,854
1,1	6,04	29,56	0,856
0,11	6,48	289,70	0,774
0,011	6,37	284,35	0,803
CP	1,98	254,57	0,343
C	4,80	221,48	0,725

Tabela 1. Parâmetros de regressão linear das curvas de crescimento celular sob diferentes condições de cultivo.

Considerando-se que o coeficiente angular de uma função é proporcional a taxa de crescimento celular e sendo a função que descreve a variação do número de células em função da variação temporal do tipo linear, pode-se dizer que a taxa de crescimento é o próprio coeficiente angular, que é constante nesta fase de crescimento, portanto sendo independente o tempo de reação. Sendo assim, na fig. 2, fica evidente que a peçonha de *B. jararaca* inibiu de forma significativa a taxa de crescimento celular em sistema de cultivo de *S. cerevisiae*, em relação às preparações de controle para um valor de  $p < 0,05$ .

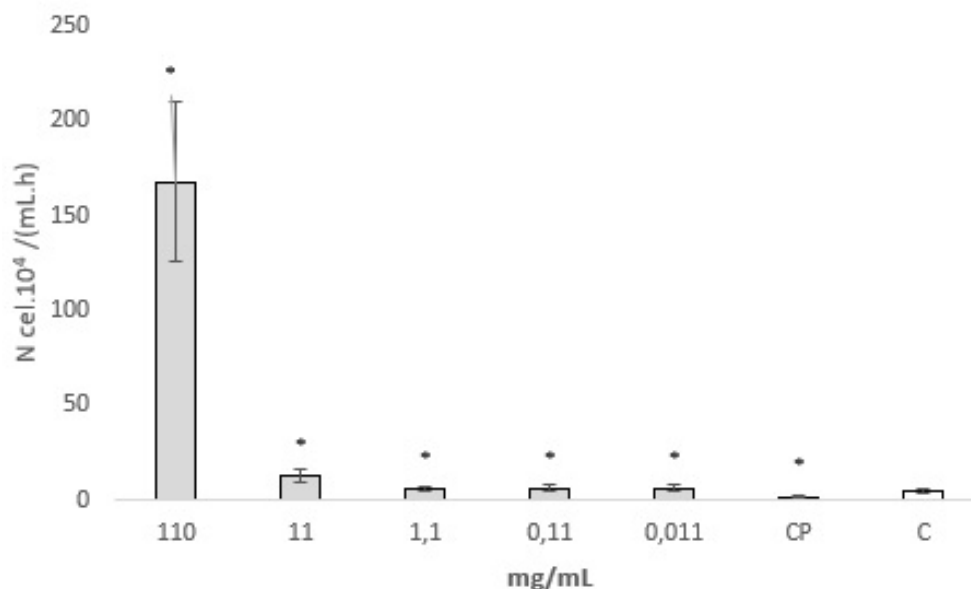


Figura 2. Taxa de crescimento de *S. cerevisiae* sob diferentes condições de cultivo.

Este resultado é compatível com os resultados observados por Gomes *et al.* (2005), onde verificou que a peçonha de *B. jararaca* inibia o crescimento das células de *S. cerevisiae* em diferentes concentrações da peçonha, até 200  $\mu\text{g/mL}$ . Atribuiu este efeito à inibição da  $\text{H}^+$  - ATPase, da membrana plasmática das células de levedura, ou por um aumento da permeabilidade aos íons de  $\text{H}^+$ . É interessante destacar que este autor não assinalou a ocorrência de processos lesivos nas estruturas destas membranas, sendo este efeito, bem possivelmente, mais caracterizado como uma interferência num domínio de ordem metabólica.

Nesta mesma fig. 2 pode-se verificar que o extrato de *S. fissuratum* conseguiu reverter o efeito inibitório protagonizado pela peçonha de *B. jararaca*, de forma significativa em relação às preparações de controle, para um valor de  $p < 0,05$ . Considerando-se o que foi sugerido por Gomes *et al.* (2005), pode-se argumentar que de certa forma, no extrato de *S. fissuratum* existem componentes moleculares que podem atuar sobre o sistema enzimático que controla o fluxo de  $\text{H}^+$  ao nível da membrana celular de células de *S. cerevisiae*. O aumento observado na taxa de crescimento celular, foi de forma concentração dependente, como mostram os dados da fig. 3.



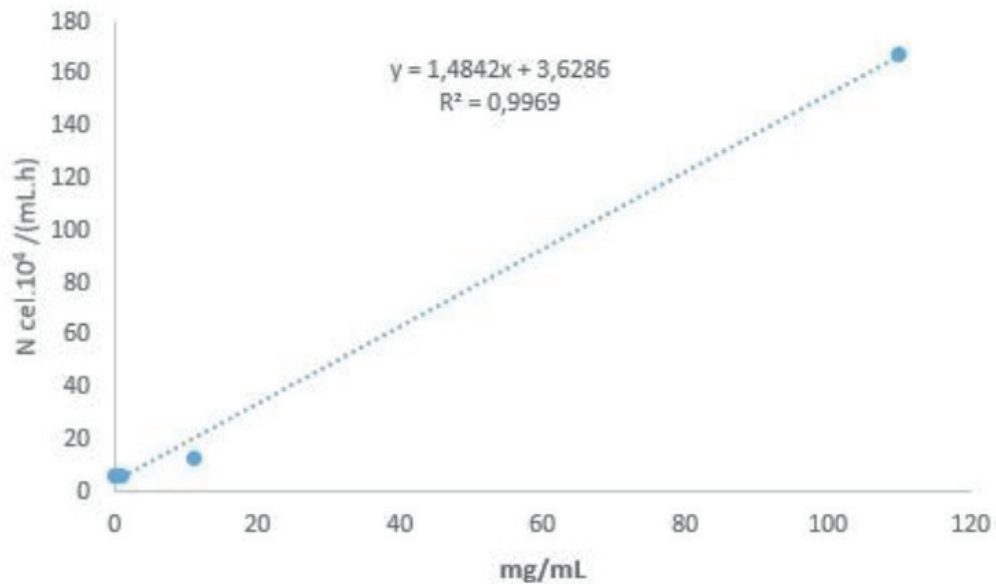


Figura 3. Relação do tipo dose dependente entre a concentração do extrato de *S. fissuratum* e a taxa de crescimento de *S. cerevisiae* em presença de peçonha.

Na referida figura, pode-se ainda verificar que a relação entre a taxa de crescimento celular em função da concentração do extrato de *S. fissuratum* é do tipo linear, com um coeficiente de determinação  $R^2 = 0,9969$ , sinalizando uma boa relação entre estes parâmetros. Com a expressão matemática obtida pode-se estimar, em sistemas de cultivo similares, a taxa de crescimento de células de *S. cerevisiae* “y” em função da concentração de *S. fissuratum* “x”. Em outras palavras, quanto maior a concentração do extrato, maior será a taxa de crescimento do número de células em cultivo.

Um outro aspecto interessante a ser colocado em evidência é o fato de que favas de *S. fissuratum* promovem reações de toxicidade em bovinos, onde os animais intoxicados exibem como sinais fezes pastosas ou líquidas, enegrecidas e fétidas conforme os dados dos trabalhos de Rodrigues *et al.* (2005). Para Brito *et al.* (2001) em intoxicações promovidas por *S. obovatum* poderiam ser justificadas pelo quadro clínico de acidose ruminal verificado em animais que vieram a óbito, destacando sinais como anorexia, fezes levemente ressecadas ou líquidas, distensão do abdome sem timpanismo, perda de fluido ruminal durante a ruminação, atonia e acidose ruminal, cólica, sialorréia, apatia, emaciação, fraqueza, erosões e úlceras na cavidade oral, com alguns casos de congestão de mucosas visível (sem icterícia).

Como já assinalado acima, não foi encontrada ação lítica do extrato hidroalcoólico de favas de *S. fissuratum* sobre as membranas de células de *S. cerevisiae*, o que vai de encontro aos dados observados por Molyneux *et al.* (1980), o qual assinalou a ocorrência deste tipo de ação sobre estruturas celulares do trato gastroentérico de ruminantes.

Estudos com caprinos tem associado a “*causa mortis*” por intoxicação por *S. fissuratum* não necessariamente à acidose ruminal, mas sim à presença de componentes químicos nas favas como as saponinas triterpênicas (HARAGUSHI *et al.*, 2006). Estas saponinas podem ser identificadas numa grande variedade de plantas, possuindo uma estrutura anfipática, composta de resíduos hidrofílicos de moléculas de açúcar ligadas a uma aglicona hidrofóbica rica em átomos de carbono organizados em forma de anéis (LACAILLE-DUBOIS *et al.*, 1996). O resultado da ação da microbiota ruminal sobre as saponinas não polares pode estar por trás das respostas de timpanismo ou mesmo de irritação e inflamação na parede do trato gastroentérico (DAVIS *et al.*, 2009).

Mas, voltando-se ao fato de que o extrato de *S. fissuratum* reverteu as ações da peçonha de *B. jararaca*, e que este efeito pode envolver a participação de H<sup>+</sup> - ATPase, pode-se dizer que, de alguma forma, componentes moleculares do extrato de *S. fissuratum* podem ter tido interação sobre este tipo de sistema enzimático também, além de outros sistemas mais diretamente envolvidos com o controle do metabolismo de *S. cerevisiae*.

As H<sup>+</sup>-ATPases, conhecidas como bombas de íons H<sup>+</sup>, formam uma bem diversificada família de enzimas que transportam prótons através das membranas contra o gradiente eletroquímico de H<sup>+</sup> associando-se ao metabolismo de trifosfatos do tipo ATP, podendo afetar as barreiras de potencial elétrico nestas membranas. Pelo menos três tipos de H<sup>+</sup>-ATPases podem ser identificadas (NELSON, 1992).

As F<sub>1</sub>F<sub>o</sub> H<sup>+</sup>-ATPases podem ser identificadas nas mitocôndrias, na membrana de bactérias (B<sub>1</sub>B<sub>o</sub> H<sup>+</sup> -ATPases) e cloroplastos (C<sub>1</sub>C<sub>o</sub> H<sup>+</sup>-ATPases), podendo estas enzimas serem inibidas por azidas ou oligomicina. Estes sistemas enzimáticos estão envolvidos na síntese do ATP (NELSON, 1992).

Já as ATPases do tipo P e V podem utilizar a energia da hidrólise do ATP para gerar o gradiente de íons H<sup>+</sup>transmembrana. As P H<sup>+</sup>-ATPases podem ser encontradas na membrana plasmática de leveduras, fungos filamentosos e plantas, tendo um papel importante no controle do pH intracelular, sendo inibidas por ortovanadato, um composto análogo do fosfato inorgânico (SERRANO, 1993).

As V H<sup>+</sup>-ATPases, além das leveduras, também tem sido identificadas em organelas de células eucarióticas, sendo importantes para o transporte secundário de diferentes tipos de solutos, mediados por mecanismos de co-transportadores e trocadores de íons H<sup>+</sup> (BEYENBACH; WIECZOREK, 2006). Estas enzimas também foram encontradas em sistemas de membranas intracelulares como os endossomos, lisossomos, grânulos de cromafina, vesículas sinápticas, vesículas cobertas de clatrina, complexo de Golgi, vesículas secretoras como também em vacúolo de plantas e eucariotos inferiores (FORGAC, 2000).

Alguns trabalhos assinalam a ocorrência de V H<sup>+</sup>-ATPases em membranas

plasmáticas de células animais especializadas, como no sistema renal, células epididimais, macrófagos, osteoclastos, e células tumorais (BEYENBACH; WIECZOREK, 2006). Assim, verifica-se o importante papel que estes sistemas enzimáticos podem desempenhar em processos intra e extracelulares como a endocitose mediada por receptores, o transporte de macromoléculas como as proteínas, neurotransmissores, e transporte ativo de metabólitos (NISHI; FORGAC, 2002).

De maneira geral, pode-se ainda destacar o papel importante das V H<sup>+</sup>-ATPases na regulação do potencial hidrogeniônico, de todos os tipos de compartimentos celulares assinalados acima, em especial, no dimensionamento do estado eletrogênico ideal para colocar ou retirar de atividade diferentes sistemas enzimáticos como as hidrolases, proteases, glicosidases, lipases, nucleases e fosfatases (BEYENBACH; WIECZOREK, 2006).

Frente a tudo o que foi assinalado acima, é possível que o extrato de favas de *S. fissuratum* provoque os principais efeitos tóxicos em ruminantes em função da presença de componentes moleculares presentes no extrato que consigam atuar sobre as V H<sup>+</sup>-ATPases. Considerando-se que a homeostasia na dimensão iônica é um evento crítico para diversos processos fisiológicos, como na relação biossíntese/degradação, enovelamento, endereçamento de proteínas, secreção de mediadores, fusão e divisão de membranas, morfogênese de organelas e estruturas celulares, dinâmica de microtúbulos e divisão celular. Modificações significativas nas condições de manutenção do estado homeostático podem significar a ocorrência de fenômenos patológicos e a ameaça das condições vitais em sistemas biológicos (VOET *et al.*, 2000).

De certa forma, os achados clínicos observados nos ruminantes intoxicados pelas favas de *S. fissuratum* se assemelham, em grande parte, aos distúrbios que eventualmente possam ocorrer nos sistemas coordenados pela V H<sup>+</sup>-ATPases, considerando-se também que estas enzimas podem modificar o seu comportamento em presença de íons como Mg<sup>++</sup>, Ca<sup>++</sup> e Mn<sup>++</sup>, altas concentrações de ATP e interação com outros sistemas enzimáticos (FORGAC, 2000).

#### 4 | CONCLUSÃO

Em conclusão, estes resultados sugerem que *S. fissuratum* pode reverter os efeitos celulares protagonizados pela peçonha de *B. jararaca* o que ratifica, de certa forma, o potencial antiofídico assinalado por Lucena *et al.* (2009) quando trabalhou com *S. adstringens*, reforçando o potencial de ação antiofídica de plantas do gênero *Stryphnodendron*. Além de interferir de alguma forma nos sistemas enzimáticos envolvidos no controle do metabolismo celular. Fato este que pode estar relacionado

com a capacidade desta planta em causar grave intoxicação em ruminantes.

## REFERÊNCIAS

- BEYENBACH, K. W.; WIECZOREK, H. The V-type H<sup>+</sup>-ATPase: molecular structure and function, physiological roles and regulation. **J. Experimental Biology**, v. 209, p. 577-589, 2006.
- BORGES, M. H.; SOARES, A.M.; RODRIGUES, V.M. et al. Effects of aqueous extract of *Casearia sylvestris* (Flacourtiaceae) on actions of snake and bee venoms and on activity of phospholipases A2. **Comp. Biochem. Physiol. B. Biochem. Mol. Biol.**, v. 127, n. 1, p. 21–31, 2000.
- BRANDÃO, M.G.; ZANETTI, N.N.; OLIVEIRA, P. et al. Brazilian medicinal plants described by 19th century European naturalists and in the Official Pharmacopoeia. **J. Ethnopharmacol.**, v. 120, n. 2, p. 141–148, 2008.
- BRASIL. SISTEMA DE INFORMAÇÃO DE AGRAVOS DE NOTIFICAÇÃO – SINAN. Acidente por animais peçonhentos - Notificações Registradas: banco de dados. Disponível em: <http://tabnet.datasus.gov.br/cgi/tabcgi.exe?sinannet/cnv/animaisbr.def> Acesso em: 04 set. 2018.
- BRITO, M. F.; TOKARNIA C. H.; PEIXOTO, P. V. Intoxicação experimental pelas favas de *Stryphnodendron obovatum* (Leg. Mimosoideae) em bovinos. 2. Achados anátomo e histopatológicos. **Pesq. Vet. Bras.**, v. 21, n. 2, p. 61-71, 2001.
- CHIPPAUX, J. P. Snakebite envenomation turns again into a neglected tropical disease! **J. Venom. Anim. Toxins. Incl. Trop. Dis.**, v. 23, n. 1, p. 1–2, 2017.
- COSTA, T. R. **Avaliação da atividade antiofídica do extrato vegetal de *Anacardium humile*: Isolamento e caracterização fitoquímica do ácido gálico com potencial antimiotóxico**. 2010. 80f. Dissertação (mestrado em toxicologia) - Faculdade de Ciências Farmacêuticas, Universidade de São Paulo, Ribeirão Preto.
- DAVIS, Z.T.; LEE, S.T.; PALPHS, M.H. et al. Selected common poisonous plants of the United States' **Rangelands. Rang.** v. 31, n. 1, p. 38-44, 2009.
- DE PAULA, C. R. **Efeito de extratos vegetais sobre atividades biológicas do veneno da serpente *Lachesis muta***. 2009. 77f. Dissertação (Mestre em Neuroimunologia) – Universidade Federal Fluminense, Rio de Janeiro.
- FORGAC, M. Structure, mechanism and regulation of the chaltrin-coated vesicle na yeast vacuolar H<sup>+</sup>-ATPase. **J. Exp. Biol.**, v. 203, p. 71-80. 2000.
- GARCIA, R. C. et al. Ensaios biológicos do almeirão-roxo (*Cichorium intybus*) e barbatimão (*Stryphnodendron Barbatiman* Martius) em ratas com menopausa cirúrgica. **Rev. eletrônica farm.**, v. 7, n. 1, p. 65-80, 2010.
- GOMES, V.M.; CARVALHO, A.O.; DA CUNHA, M. et al. Purification and characterization of a novel peptide with antifungal activity from *Bothrops jararaca* venom. **Toxicon**, v. 45, p. 817-27, 2005.
- GOURMELON, A.; DELRUE, N. Validation in support of internationally harmonised OECD test guidelines for assessing the safety of chemicals. **Adv. Exp. Med. Biol.**, v. 856, p. 9-32, 2016.
- HERNANDES, L. Woundhealing evaluation of ointment from *Stryphnodendron adstringens* (barbatimão) in rat skin. **Braz. J. Pharm. Sci.**, v. 46, n. 3, p. 431- 436, 2010.
- KARATHIA, H. *Saccharomyces cerevisiae* as a model organism: a comparative study. **Plos One**, v. 6,

n. 2, p. 1–10. 2011.

LACAILLE-DUBOIS, M. A.; WAGNER, H. A review of the biological and pharmacological activities of saponins. **Phytomedicine**, v. 2, n. 4, p.363-386. 1996.

LUCENA, M. N.; MENDES, M. M.; BRANDEBURGO, M. I. H. Avaliação da estabilidade da pomada à base de *Stryphnodendron adstringens* (Mart.) Coville e sua eficácia na neutralização dos efeitos locais induzidos pela peçonha de *Bothrops pauloensis*. **Horizonte Científico**, v. 3, n. 1, p.1-29, 2009.

MELGAREJO, A. R. Serpentes Peçonhentas: principais grupos, identificação, veneno, acidentes e primeiros socorros [s.d.] Disponível em: <https://docplayer.com.br/55108214-Serpentes-peconhentas-principais-grupos-identificacao-veneno-acidentes-e-primeiros-socorros-anibal-r-melgarejo-biologo-phd.html>. Acesso em: 03 Jun. 2018.

MELLO, J. C. P. Taninos de *Stryphnodendron adstringens* (Martius) Coville - (Mimosaceae) – barbatimão. **Cad. Farm.**, v. 13, n. 2, p. 105-109, 1997.

MOLYNEUX, R. J.; STEVENS, K. L.; JAMES, L. F. Chemistry of toxic range plants: Volatile constituents of Broomweed (*Gutierrezia sarothrae*). **J. Agric. FoodChem.**,v. 28, n. 6, p. 1332-1333, 1980.

NELSON, N. The vacuolar H<sup>+</sup>-ATPases- one of the most fundamental ion pumps in nature. **J. Exp. Biol.**, v. 172: 19-27, 1992.

NISHI, T.; FORGAC, M. The vacuolar (H<sup>+</sup>)-ATPases: nature most versatile proton pumps. **Nature Rev. Mol. Cell Bio**, v.3, n. 2, p. 94-103. 2002.

RIBEIRO, L. A.; JORGE, M. T; LEBRÃO, M. L. Prognostic factors for local necrosis in *Bothrops jararaca* (Brazilian pit viper) bites. **Trans R Soc Trop Med Hyg.**, v.95, n. 6, p. 630-4. 2001.

RODRIGUES, A.; CHAVES, N.S.T.; DAMASCENO, A.D. et al. Aspectos clínicos da intoxicação experimental de bovinos pelos frutos de *Stryphnodendron fissuratum* Mart. (“rosquinha”). **Ciênc. Anim. Bras.**, v. 6, n.2, p.119-126, 2005.

SERRANO, R. Structure, function and regulation of plasma membrane H<sup>+</sup>-ATPase. **FEBS Lett.**, v. 325, p. 108-111, 1993.

VOET, D.; VOET, J. G.; PRATT, C. W. **Fundamentos de Bioquímica**. Porto Alegre: Artes Médicas Sul, 2000.

WEN, F. H. Soroterapia. In: Cardoso, J. L. C (Coord.) **Animais peçonhentos no Brasil: biologia, clínica e terapêutica dos acidentes**. São Paulo: Sarvier, 2003. p. 381-393.

## DIAGNÓSTICO CITOPATOLÓGICO DE HEPATOOZONOSE CANINA: RELATO DE CASO

Data de aceite: 13/04/2020

Data de submissão: 10/01/2020

### **Juliana Ferreira da Silva**

Graduandos do curso de Medicina Veterinária do Instituto Federal de Educação, Ciência e Tecnologia da Paraíba, Campus Sousa, Rua Presidente Tancredo Neves, s/n, Jardim Sorrilândia, Sousa – PB.

<http://lattes.cnpq.br/1935174254841130>

### **Igor Porfírio de Mendonça**

Graduandos do curso de Medicina Veterinária do Instituto Federal de Educação, Ciência e Tecnologia da Paraíba, Campus Sousa, Rua Presidente Tancredo Neves, s/n, Jardim Sorrilândia, Sousa – PB.

<http://lattes.cnpq.br/0273216043269128>

### **Higor Gabriel Figueiredo de Sousa**

Graduandos do curso de Medicina Veterinária do Instituto Federal de Educação, Ciência e Tecnologia da Paraíba, Campus Sousa, Rua Presidente Tancredo Neves, s/n, Jardim Sorrilândia, Sousa – PB.

<http://lattes.cnpq.br/7491721458595364>

### **Jessica Vieira Dantas**

Técnico de Laboratório do Instituto Federal de Educação, Ciência e Tecnologia da Paraíba, Campus Sousa- IFPB Sousa, Hospital Veterinário.

<http://lattes.cnpq.br/1977200585282352>

### **Fabília Geovânia Fernandes Filgueira**

Médica Veterinária do Instituto Federal de

Educação, Ciência e Tecnologia da Paraíba, Campus Sousa- IFPB Sousa, Hospital Veterinário.

<http://lattes.cnpq.br/3540375812304580>

### **Amélia Lizziane Leite Duarte**

Docente do curso de Medicina Veterinária do Instituto Federal de Educação, Ciência e Tecnologia da Paraíba, Campus Sousa- IFPB Sousa.

<http://lattes.cnpq.br/7436558129417723>

### **Roseane de Araújo Portela**

Docente do curso de Medicina Veterinária do Instituto Federal de Educação, Ciência e Tecnologia da Paraíba, Campus Sousa- IFPB Sousa.

<http://lattes.cnpq.br/3843211876276682>

**RESUMO:** O *Hepatozoon spp.* é um protozoário transmitido pela ingestão de carrapatos infectados com os oocistos maduros. Seu diagnóstico clínico é impreciso, pois há sinais inespecíficos que podem agravar-se ou não de acordo com a parasitemia, tendo-se a necessidade de um diagnóstico clínico, onde se observa a presença do hemoparasita em leucócitos. O presente trabalho relata a visualização dos gametócitos do hemoparasita com métodos de citopatologia através do sangue periférico de ponta de orelha em neutrófilos e eosinófilos e na hematologia pelo

esfregaço sanguíneo, observando a presença em neutrófilos. Devido a suspeita clínica de leishmaniose ou erliquiose, que são doenças intercorrentes à hepatozoonose e endêmicas na região, buscaram formas amastigotas e mórulas, respectivamente, que condissessem às patologias, entretanto não obtiveram êxito, mas que a ausência desses hemoparasitas em lâminas não condiz à ausência da doença. Outros achados laboratoriais revelaram que o paciente tinha leucocitose e eosinofilia, condizendo a dados já vistos na literatura. Após o diagnóstico, o paciente foi tratado com imidocarb 5mg/kg/SID em dose única e doxiciclina 10mg/kg/BID por 21 dias e após o retorno foi feita a reavaliação laboratorial e não foi constatado gametócitos no esfregaço sanguíneo.

**PALAVRAS-CHAVE:** Cães, Exames laboratoriais, Gametócitos, Hemoparasito, *Hepatozoon spp.*

## CYTOPATHOLOGICAL DIAGNOSIS OF CANINE HEPATOZOONOSIS: CASE REPORT

**ABSTRACT:** *Hepatozoon spp.* is a protozoan transmitted by ingestion of ticks infected with mature oocysts. Its clinical diagnosis is inaccurate, as there are nonspecific signs that may or may not worsen according to the parasitaemia, requiring a clinical diagnosis, where the presence of hemoparasite in leukocytes is observed. The presente work reports the preview of hemoparasite gametocytes with cytopathology methods through the peripheral blood of the ear tip in neutrophils and eosinophils and in hematology by blood smear, observing the presence in neutrophils. Due to the clinical suspicion of leishmaniasis or ehrlichiosis, which are intercurrent diseases with hepatozoonosis and endemic in the region, they sought amastigote and morula forms, respectively, which were pathological, but they were not successful, but the absence of these hemoparasites in laminas is not due to the absence of the disease. Other laboratory findings revealed that the patient had leukocytosis and eosinophilia, consistent with data already seen in the literature. After diagnosis, the patient was treated with imidocarb 5mg / kg / SID in a single dose and doxycycline 10mg / kg / BID for 21 days and after return, a laboratory reassessment was performed and no gametocytes were found in the blood smear.

**KEYWORDS:** Dogs, Laboratory tests, Gametocytes, Hemoparasite, *Hepatozoon spp.*

## INTRODUÇÃO

O *Hepatozoon spp.* é um protozoário transmitido pela ingestão do carrapato infectado, dos gêneros *Rhipicephalus sanguineus* e *Amblyomma ovala* com os oocistos maduros. Em cães, o hemoparasito é visualizado em leucócitos, tecidos hematopoiéticos, musculares e pulmões levando a sinais inespecíficos, como febre, perda de peso, depressão, hiperestesia sobre as regiões para espinhais e

trombocitopenia (Ferreira et al. 2015). Alguns cães podem apresentar palidez de mucosas e diarreia sanguinolenta. Portanto, o diagnóstico clínico é laborioso pela semelhança com outras doenças infecciosas (Borges et al. 2015). Os achados clínicos variam de acordo com parasitemia, entre animais assintomáticos e sintomáticos graves, podendo levar ao óbito (Ferreira et al. 2015). O diagnóstico baseia-se rotineiramente na visualização de gamontes de *Hepatozoon spp.* que possui um formato elipsoide, medindo 11 por 4  $\mu\text{m}$ , envolto em uma membrana espessa no interior de leucócitos em esfregaços de amostras de sangue (Chiareli 2009, Borges et al. 2015, Almeida 2017). Este trabalho tem como objetivo relatar o caso clínico de um canino com hepatozoonose diagnosticado com os métodos de citopatologia e hematologia.

## MATERIAIS E MÉTODOS

Um cão com fratura do MTD foi atendido no Hospital Veterinário Adílio dos Santos de Azevedo do Instituto Federal da Paraíba – Campus Sousa. Tratava-se de um cão, fêmea, SRD, de 3 anos, 20 kg, resgatado das ruas, com lesões múltiplas ulceradas nos membros, fratura radio-ulnar do MTD, apresentava osteomielite, febre (39.6°C), linfonodo submandibular aumentado e presença de ectoparasitas (carrapatos). Os demais parâmetros fisiológicos encontravam-se dentro da normalidade. Após a avaliação clínica, além da fratura que foi motivador da busca pela assistência veterinária, houve a suspeita clínica de leishmaniose, devido à região ser endêmica, associada às lesões de pele e aumento de linfonodos. Foram realizados coleta de dados, anamnese, avaliação clínica e solicitado os seguintes exames laboratoriais consistindo em hemograma, dosagens séricas de função renal e hepática, pesquisa de hemoparasitos e encaminhado ao Laboratório de Patologia Clínica (LPC/IFPB). Para a obtenção de amostras para o exame citopatológico, foi realizada punção por agulha fina (PAF) do linfonodo, sangue periférico da ponta de orelha, e imprints da lesão cutânea, encaminhando o material coletado para o Laboratório de Citologia Veterinária (LCV-IFPB).

## RESULTADOS

Na pesquisa de hemoparasitos provenientes do sangue total, foram visualizadas acentuado número de gametócitos do gênero *Hepatozoon spp.* em neutrófilos (Fig.1.). Para o caso não foi possível identificar as mórulas de inclusão condizentes com *Ehrlichia*, contraindicando o envolvimento de erliquiose intercorrente, podendo remeter à ausência de hemoparasitas do gênero na lâmina. Na citopatologia da



ponta de orelha, foi observado acentuadas formas condizentes com *hepatozoon spp.* em neutrófilos e em eosinófilos na observação do sangue de ponta de orelha (Fig.2.).

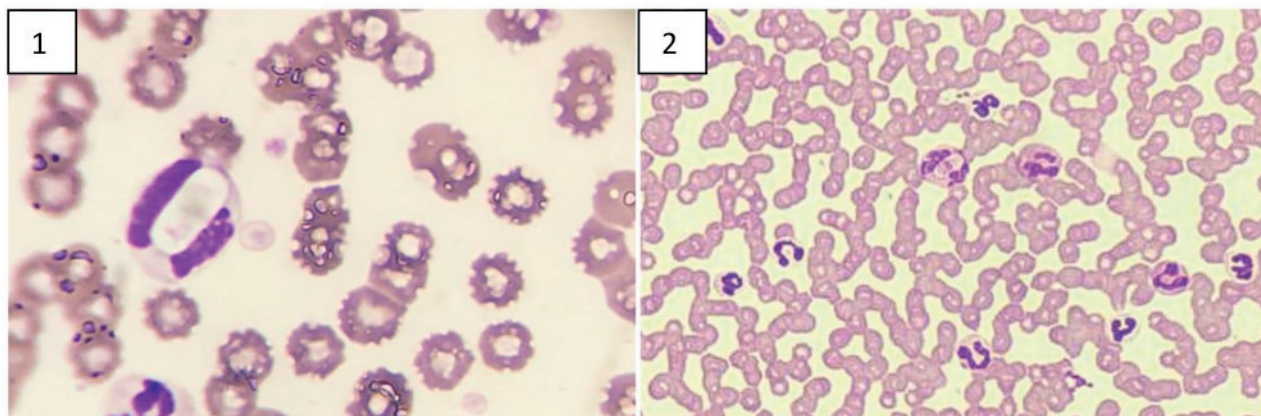


Fig.1. Esfregaço sanguíneo. Visualização do gametócito de *Hepatozoon spp.* com formato elipsóide, no interior de neutrófilos (Panótico, Obj. 100x). Fig.2. Squash do sangue periférico da ponta da orelha. Ao centro, um eosinófilo com gametócito no interior, dentre outros eosinófilos e neutrófilos (Panótico, Obj.40x).

De acordo com a suspeita de leishmaniose foi investigado a presença das formas amastigotas da *Leishmania*, no mesmo esfregaço, como também no imprint das lesões cutâneas, porém não foram visualizadas. Não foi possível a leitura das lâminas provenientes do PAF dos linfonodos, pois as mesmas ficaram inadequadas. Os resultados dos exames hematológico laboratoriais demonstraram proteína plasmática total elevada (9,8g/dL), leucocitose (25150 mm<sup>3</sup>) com eosinofilia (1258 mm<sup>3</sup>). As dosagens bioquímicas de ureia, creatinina, fosfatase alcalina (FA) e alanina aminotransferase (ALT), não apresentaram alterações. Após diagnóstico definitivo foi instituído o tratamento com imidocarb na dose de 5mg/kg, uma vez ao dia (SID), em dose única e doxiciclina via oral, duas vezes ao dia (BID), na dose de 10mg/kg, durante 21 dias. O animal retornou para reavaliação e durante nova pesquisa de hemoparasita não foi possível visualizar figuras de gametócitos no esfregaço de sangue total.

## DISCUSSÃO

A hepatozoonose geralmente é intercorrente a outras enfermidades imunossupressoras, podendo permanecer ao longo da vida do animal sem apresentar manifestações clínicas graves, (Gonçalves 2015). Semelhante como ocorre na leishmaniose e na erliquiose, podem apresentar sinais clínicos por vezes variáveis (Almeida 2017; Schneider 2018). Relata-se que os casos de hepatozoonose podem apresentar os achados laboratoriais no hemograma com uma

leucocitose variável de 20.000 a 200.000 células/ml, neutrofilia com ou sem desvio a esquerda, contudo pode acontecer neutropenia, eosinofilia e linfopenia (Almeida 2017). Dentre esses achados, o caso relatado confirma a leucocitose e eosinofilia. A trombocitopenia é um achado laboratorial presente em animais infectados por *Hepatozoonspp.*, porém, o animal relatado apresentava parâmetros plaquetários dentro da normalidade. A referida alteração geralmente é atribuída à presença de outra infecção simultânea, e não exclusivamente ao hemoparasito (Almeida 2017). Porém no presente relato não foi visualizado outros hemoparasitos durante pesquisa no sangue total e periférico. No entanto segundo Dória (2016), diversas vezes o laudo hematológico para as hemoparasitoses pode ser negativo embora o animal esteja infectado, justificada pela ausência do hemoparasito no esfregaço sanguíneo analisado. Outros achados eritrocitários não possuem dados na literatura que condizem ao *Hepatozoonspp.* Morfologicamente, o hemoparasito provenientes da amostra de sangue total condizia ao descrito na literatura (Chiareli 2009; Almeida 2017). Esses parasitos podem ser frequentemente encontrados em leucócitos de cães clinicamente sadios (Chiareli 2009), como observado no caso relatado, que não apresentou nenhum dos sinais clínicos prováveis de envolvimento de infecção por *Hepatozoonspp.*, porém os dados hematológicos são suficientes para indicar o diagnóstico de hepatozoonose. Concomitantemente o diagnóstico hematológico, na citopatologia também foi possível observar o hemoparasito durante a avaliação de sangue periférico. Que segundo Cowell et al. (2009), raramente gametócitos do parasito é observado em leucócitos de sangue periférico quando o animal está com parasitemia. O diagnóstico definitivo da infecção foi dado pela observação do protozoário, em esfregaço sanguíneo, em forma de gametócitos grandes e ovais, em monócitos e neutrófilos (Gonçalves 2015), sendo a forma mais comum de diagnóstico da doença (Lasta et al. 2009).

## CONCLUSÃO

Diante dos dados, relatou-se um caso de hepatozoonose em um cão, diagnosticado através de pesquisa de hemoparasita de amostra de sangue total e citopatológico do sangue periférico da ponta de orelha. Conclui-se que a hepatozoonose é uma doença que desenvolve sinais clínicos inespecíficos, sendo necessário lançar mão da realização e pesquisa de *Hepatozoon spp.* em cães assintomáticos ou não, como agentes causadores da doença ou de infecções intercorrentes.

## REFERÊNCIAS

- ALMEIDA, L. M. **Uso da PCR convencional como meio de diagnóstico de Ehrlichia canis, Anaplasma platys, Babesia spp. e Hepatozoon spp. em cães com trombocitopenia.** Areia, Universidade Federal da Paraíba, 2017, 42 p. Trabalho de Conclusão de Curso.
- BORGES C. E. F.; FIGUEIRÓ B. S.; GOMIDE C. R.; ALVARENGA T. M. P.; NETO F. D. M.; **Alterações Hematológicas em cães infectados pelo Hepatozoon canis.** Revista de Educação Continuada em Medicina Veterinária e Zootecnia do CRMV-SP / Journal of Continuing Education in Animal Science of CRMV-SP. São Paulo: Conselho Regional de Medicina Veterinária, v. 13, n. 3 (2015), p. 6 – 11, 2015.
- CHIARELI, R.A. **Investigação clínico-laboratorial e molecular da infecção por Hepatozoon canis em cães da região periurbana de Brasília.** Brasília Faculdade de Agronomia e Medicina Veterinária, Universidade de Brasília, 2009, 70 p. Dissertação de Mestrado.
- COWELL R. L.; TYLER, R. D.; MEINKOTH, J. H.; DENICOLA, D. B. **Diagnóstico Citológico e Hematologia de Cães e Gatos.** 3ed. São Paulo: Editora Medvet, 2009. 103-104p.
- FERREIRA, T.M.V. et al. **Achados clínicos e laboratoriais em hepatozoonose canina no Estado do Ceará: Relato de dois casos.** Revista Brasileira de Higiene e Sanidade Animal, v.9, n.1, p.41-54, 2015. doi:10.5935/1981-2965.20150005.
- GONÇALVES, V. M. **Alterações hematológicas em cães com suspeita clínica de hemoparasitoses atendidos na rotina clínica do Hospital Veterinário do CCA, UFPB.** Areia, Universidade Federal da Paraíba, 2017, 43 p. Trabalho de Conclusão de Curso.
- LASTA, C. S. et al. **Hepatozoon canis infection in a domestic dog in Southern Brazil confirmed by molecular techniques.** Ciência Rural, v. 39, n. 7, p. 2135-2140, out, 2009.
- SCHNEIDER, M. et al. **Hepatozoon spp.: Relato de caso no oeste do Paraná - Brasil. REVISTA CIENTÍFICA DE MEDICINA VETERINÁRIA - ISSN 1679-7353 Ano XV – n. 31 – JULHO de 2018.**
- DÓRIA, R. G. S. et al, **Investigação clínica e comparação do esfregaço sanguíneo e PCR para diagnóstico de hemoparasitas em equinos de esporte e tração.** Pesquisa Veterinária Brasileira, 2016, v.36, n.8, p.724-730. ISSN 0100-736X. <http://dx.doi.org/10.1590/S0100-736X2016000800008>.

## INSEMINAÇÃO ARTIFICIAL EM CADELA DA RAÇA PITBULL NA MICRORREGIÃO DO ALTO MÉDIO GURGUEIA, SUL DO PIAUÍ, BRASIL

Data de aceite: 13/04/2020

Data de submissão: 02/01/2020

### **Talia Fabrício Gonçalves**

Universidade Federal do Piauí, Curso de Medicina  
Veterinária  
Bom Jesus – Piauí  
<http://lattes.cnpq.br/9179020783116226>

### **Renata Oliveira Ribeiro**

Universidade Federal do Piauí, Curso de Medicina  
Veterinária  
Bom Jesus – Piauí  
<http://lattes.cnpq.br/1385116899162196>

### **Jackson Brendo Gomes Dantas**

Universidade Federal do Piauí, Curso de Medicina  
Veterinária  
Bom Jesus – Piauí  
<http://lattes.cnpq.br/8295348434251509>

### **José Soares do Nascimento Neto**

Universidade Federal do Piauí, Curso de Medicina  
Veterinária  
Bom Jesus – Piauí  
<http://lattes.cnpq.br/8938429467653473>

### **Felipe Augusto Edmundo Silva**

Universidade Federal do Piauí, Curso de Medicina  
Veterinária  
Bom Jesus – Piauí  
<http://lattes.cnpq.br/8295348434251509>

### **Otton Bismark Sá Oliveira**

Universidade Federal do Piauí, Curso de Medicina

Veterinária

Bom Jesus – Piauí

<http://lattes.cnpq.br/6575182271561082>

### **Mariana Picoli Martins de Oliveira**

Universidade Federal do Piauí, Curso de Medicina  
Veterinária  
Bom Jesus – Piauí  
<http://lattes.cnpq.br/1520110336465001>

### **Larissa Maria Feitosa Gonçalves**

Universidade Federal do Piauí, Curso de Medicina  
Veterinária  
Bom Jesus – Piauí  
<http://lattes.cnpq.br/9930507945747212>

### **Antônio Augusto do Nascimento Machado Júnior**

Universidade Federal do Piauí, Curso de Medicina  
Veterinária  
Bom Jesus – Piauí  
<http://lattes.cnpq.br/3523915207033263>

### **Manoel Lopes da Silva Filho**

Universidade Federal do Piauí, Curso de Medicina  
Veterinária  
Bom Jesus – Piauí  
<http://lattes.cnpq.br/0571576581272707>

**RESUMO:** A maior proximidade cão-homem proporcionou o aumento do interesse em biotécnicas da reprodução aplicadas aos cães, tais como a Inseminação Artificial (IA), que consiste na deposição mecânica do sêmen

no trato genital da fêmea e na espécie canina é utilizada geralmente em casos de animais impossibilitados de realizar a monta natural por problemas anatômicos ou comportamentais ou em casos de agressividade inerente à raça e desproporção sexual com relação ao peso. Visando evidenciar a importância da Inseminação Artificial em cães, este trabalho tem como objetivo relatar a inseminação artificial em uma cadela de raça Pitbull, nulípara, utilizando sêmen fresco, de um macho da mesma raça, na microrregião do Alto Médio Gurgueia, Sul do Piauí, Brasil e descrever com base na literatura esta técnica e suas particularidades.

**PALAVRAS-CHAVE:** biotécnicas reprodutivas, citologia, melhoramento genético, sêmen fresco

## ARTIFICIAL INSEMINATION IN DOG OF THE PITBULL RACE IN THE MICROREGION OF ALTO MÉDIO GURGUEIA, SOUTH OF PIAUÍ, BRAZIL

**ABSTRACT:** The greater proximity of dogs has offered or increased interest in reproductive biotechnology applied to dogs, such as Artificial Insemination (AI), which consists of the mechanical deposition of semen in the female genital tract and in the canine species is generally used in cases of animals unable to perform the natural mount for anatomical or behavioral problems or in cases of inherent aggressiveness and sexual disproportion regarding weight. Aiming to highlight the importance of Artificial Insemination in dogs, this paper aims to relate artificial insemination in a nulliparous Pitbull bitch, using fresh fresco, a male of the same breed, at microregion of Alto Médio Gurgueia, Sul of Piauí, Brasil and describe based on literature this technique and its particularities.

**KEYWORDS:** reproductive biotechnology, cytology, breeding, fresh semen

### 1 | INTRODUÇÃO

A maior proximidade cão-homem proporcionou o aumento do interesse em biotécnicas da reprodução aplicadas aos cães, tais como a Inseminação Artificial (IA), com o objetivo de incrementar a eficiência reprodutiva de seus animais, principalmente em raças de alto valor zootécnico (EVANGELISTA; SOUSA FILHO; SOUZA, 2016).

A técnica de IA consiste na deposição mecânica do sêmen no trato genital da fêmea e na espécie canina é utilizada geralmente em casos de animais impossibilitados de realizar a monta natural por problemas anatômicos ou comportamentais, tais como a recusa dos machos à monta natural ou vice-versa, em casos de agressividade inerente à raça e desproporção sexual com relação ao peso (UCHOA et al., 2012).

Além disso, o uso desta biotécnica contribui para o melhoramento genético,

viabiliza a obtenção de produtos de reprodutores alojados em outros países ou até mesmo daqueles que já morreram, facilita a realização dos testes de progênes, evitando a transmissão de doenças venéreas e possibilita que machos subférteis produzam filhos (MELO; CASTRO; LEAL, 2018).

Visando evidenciar a importância da Inseminação Artificial em cães, este trabalho tem como objetivo relatar a inseminação artificial em uma cadela de raça Pitbull, nulípara, utilizando sêmen fresco, de um macho da mesma raça, na microrregião do Alto Médio Gurgueia, Sul do Piauí, Brasil e descrever com base na literatura esta técnica e suas particularidades.

## 2 | MATERIAL E MÉTODOS

Deu entrada no setor de reprodução animal do Hospital Veterinário Universitário da Universidade Federal do Piauí, Campus Professora Cinobelina Elvas (HVU/UFPI/CPCE), uma cadela de raça Pitbull, de um ano e oito meses de idade, pesando 25 Kg, nulípara, saudável, com exames clínico e laboratorial (hemograma e parasitológico) sem alterações.

Na anamnese foi relatado que o animal havia apresentado estado de estro anteriormente, porém não aceitava a monta natural. No exame clínico, foi constatado vulva edemaciada com presença de muco e secreção vaginal. À citologia vaginal, verificou-se ausência de neutrófilos e pouca quantidade de hemácias, com presença de células intermediárias e superficiais em grande quantidade, precedendo a fase de proestro do ciclo estral.

Oito dias após foi realizada uma segunda citologia vaginal, que evidenciou ausência de neutrófilos e reduzida presença de hemácias, presença de células superficiais anucleadas e queratinizadas em grande quantidade e presença reduzida de células intermediárias, caracterizando a fase de estro do ciclo estral e indicando o momento ideal para realização da inseminação.

O macho selecionado para o procedimento de Inseminação Artificial (IA) era da mesma raça, idade de um ano e sete meses, pesando 31,5 Kg, saudável, também com exames clínico e laboratorial (hemograma e parasitológico) sem alterações. Foi então realizada a coleta do sêmen por mão enluvada e realizado a IA, foram realizadas mais duas, fechando um total de três IA, em intervalos de dois dias aproximadamente. Optou-se pela realização de Inseminação Artificial Intravaginal (IAIV), com elevação da porção posterior da cadela por cinco a vinte minutos para se evitar o refluxo do sêmen conforme técnica descrita por Silva A., Cardoso e Silva L. (2003).

Para o procedimento de inseminação utilizou-se uma pipeta rígida, introduzida ao longo da vagina, seguida da deposição de 22 mL de ejaculado na primeira IAIV;

17 mL de ejaculado na segunda IAIV; e 09 mL de ejaculado na terceira IAIV, com posterior realização de massagem no clitóris.

### 3 | RESULTADOS

Foi realizado exame ultrassonográfico trinta e seis dias após a última inseminação como meio diagnóstico da gestação, confirmando a prenhez. O procedimento resultou na gestação da cadela e no nascimento de onze filhotes, sessenta e quatro dias após a última inseminação (Figura 1).



Figura 1: Filhotes resultados da inseminação artificial intravaginal com sêmen a fresco em cadela. Bom Jesus, 2018.

### 4 | DISCUSSÃO

Na cadela, uma fêmea monoéstrica, com número anual de um a três épocas reprodutivas, o sucesso da Inseminação Artificial (IA) torna-se imprescindível a estimação mais fidedigna possível da fase do ciclo estral através de exames diagnósticos complementares tais como a citologia vaginal, obtida a partir de um esfregaço por aposição de um swab (SILVA, A.; CARDOSO; SILVA, L., 2003).

Neste caso foi realizado a estimação da fase de estro pelo tutor. E a partir da confirmação o animal foi encaminhado para exame laboratorial (citologia vaginal) que comprovaria o estro. A citologia vaginal é um método auxiliar importante e viável, visto que é realizado de maneira simples, rápida e com baixo custo e contribui fortemente para a estimativa do escore reprodutivo na espécie canina (COSTA; LÉGA; NEVES, 2009).

Quanto aos métodos de coleta de sêmen, diversos métodos são descritos para a coleta de sêmen em cães, como manipulação digital, vagina artificial e

eletroejaculação, sendo o método de eleição a manipulação digital. Esta oferece bons resultados, aproximando-se dos índices obtidos com a monta natural, diferente dos resultados conseguidos com o uso do sêmen congelado, que não são muito satisfatórios (LINDE-FORSBERG, 1991).

O método de inseminação escolhido, inseminação artificial intravaginal (IAIV), é amplamente utilizado, devido a sua facilidade de execução e bons resultados oferecidos. Em seu protocolo clássico recomenda-se a elevação dos membros posteriores da cadela por cinco a vinte minutos, evitando-se o refluxo do sêmen (PLATZ; GEAGER, 1977).

A biotecnologia da reprodução abordada favorece o desenvolvimento de raças e possibilita novas opções para criadores, através do melhoramento genético e solução para problemas (MELO; CASTRO; LEAL, 2018), como por exemplo, a não aceitação da fêmea a monta natural, corroborando com o caso relatado.

## 5 | CONCLUSÃO

O uso da Inseminação Artificial utilizando-se sêmen fresco em cães é uma alternativa viável, considerando-se que visa a otimização do potencial reprodutivo de cães, principalmente daqueles com características zootécnicas desejáveis e o melhoramento genético do mesmo.

## REFERÊNCIAS

- COSTA, E. C. F.; LÉGA, E.; NEVES, L. **Estimativa da fase do ciclo estral por citologia vaginal em cadelas (*Canis familiaris*, Linnaeus, 1758) da região de Ituverava-SP.** Nucleus Animalium, v.1, 2009.
- EVANGELISTA, L. S. M.; SOUSA FILHO, M. A. C.; SOUZA, J. A. T. **Inseminação Artificial Intravaginal em cadela da raça Dogo Argentino utilizando sêmen refrigerado: Relato de caso.** PUBVET, v.10, p.244-247, 2016.
- LINDE-FORSBERG, C. **Achieving canine pregnancy by using frozen or chilled extended semen.** Veterinary Clinics of North America: Small Animal Practice, v.21, p.467-485, 1991.
- MELO, A. S.; CASTRO, S. C.; LEAL, D. R. **Inseminação artificial em cães.** 14., 2018. Anais do 14 Simpósio de TCC e 7 Seminário de IC da Faculdade ICESP, 2018, p.1326-1334.
- PLATZ, C. C.; GEAGER, S. W. J. **Successful pregnancies with concentrated frozen canine semen.** Laboratory Animal Science, v.27, p.1013-1016, 1977.
- UCHOA, D. C.; SILVA, T. F. P.; MOTA FILHO, A. C.; SILVA, L. D. M. **Criopreservação de sêmen e inseminação artificial em cães.** Ciência Animal, v.22, p.132-142, 2012.
- SILVA, A. R.; CARDOSO, R. S.; SILVA, L. D. M. **Principais aspectos ligados à aplicação da inseminação artificial na espécie canina.** Revista Portuguesa de Ciências Veterinárias, v.98, p.53-60, 2003.



## INSEMINAÇÃO ARTIFICIAL INTRAVAGINAL COM SÊMEN FRESCO EM CADELA DA RAÇA BULLDOGUE FRANCÊS

Data de aceite: 13/04/2020

Data de submissão: 03/01/2020.

### **Gabrielly Medeiros Araújo Morais**

Universidade Federal de Campina Grande,  
UAMV/CSTR, Campus Patos  
Patos – Paraíba

<http://lattes.cnpq.br/0627960804497974>

### **Maria Beatriz dos Santos Xavier**

Universidade Federal de Campina Grande,  
UAMV/CSTR, Campus Patos  
Patos – Paraíba

<http://lattes.cnpq.br/9391786688932308>

### **José Felipe Napoleão Santos**

Universidade Federal de Campina Grande,  
UAMV/CSTR, Campus Patos  
Patos – Paraíba

<http://lattes.cnpq.br/3358379826618078>

### **Jéssica Tôres Sampaio**

Universidade Federal de Campina Grande,  
UAMV/CSTR, Campus Patos  
Patos – Paraíba

<http://lattes.cnpq.br/5582402942529917>

### **Anny Kaline de Andrade Amorim**

Médica Veterinária Autônoma, Proprietária da  
empresa Andrade e Amorim Serviços Veterinários  
Ltda, Campina Grande – Paraíba  
Campina Grande – Paraíba

<http://lattes.cnpq.br/0413997457777527>

### **Gabriela Santina Costa Henrique**

Médica Veterinária Autônoma, Campina Grande –  
Paraíba

Campina Grande – Paraíba

<http://lattes.cnpq.br/4174572790038690>

### **Carlos Enrique Peña-Alfaro**

Universidade Federal de Campina Grande,  
UAMV/CSTR, Campus Patos  
Patos – Paraíba

<http://lattes.cnpq.br/7945888590955916>

### **Valdir Moraes de Almeida**

Universidade Federal de Campina Grande,  
UAMV/CSTR, Campus Patos  
Patos – Paraíba

<http://lattes.cnpq.br/3716807188240069>

**RESUMO:** Junto de tantas outras biotécnicas desenvolvidas hoje na reprodução animal com o objetivo de melhoramento e melhor aproveitamento do material genético de reprodutores de alto valor zootécnico, a inseminação artificial traz satisfatórios resultados ao alcançar a produção de descendentes daqueles animais que, por algum motivo, estão impossibilitados de realizarem a monta natural. Objetivou-se com esta pesquisa descrever a técnica de Inseminação Artificial Intravaginal em uma cadela da raça Buldogue Francês, com sêmen fresco de um cão da

mesma raça. Além da observação de seus sinais comportamentais e físicos, a citologia vaginal foi utilizada para confirmação de que a mesma estava na fase adequada ao desenvolvimento do procedimento, que teve resultado positivo, ao evidenciar que a mesma se encontrava em estro. Após trinta dias foi realizada Ultrassonografia Abdominal e, em média, cinco sacos gestacionais foram observados, concluindo, assim, a eficiência da técnica utilizada.

**PALAVRAS-CHAVE:** Biotécnicas, reprodução; fundo vaginal; prenhez.

## INTRAVAGINAL ARTIFICIAL INSEMINATION WITH FRESH SEMEN IN A FEMALE FRENCH BULLDOG

**ABSTRACT:** Together with other biotechnologies currently produced in animal breeding for the purpose of better and better use of genetic material from high zootechnical breeders, artificial insemination brings satisfactory results to reach the production of offspring of animals that, for some reason, are impossible to perform a natural mount. The aim of this research is to describe an Intravaginal Artificial Insemination technique in a French Bulldog breed, with an outdoor fresco of a dog of the same breed. In addition to observing its behavioral and physical signs, a vaginal cytology was used to confirm that it was in the proper developmental stage of the procedure, which was positive, and showed that it is in estrus. After thirty days, Abdominal Ultrasound was performed and, on average, five gestational sacs were observed, thus concluding an efficiency of the technique used.

**KEYWORDS:** Biotechniques, reproduction; vaginal bottom; pregnancy.

### 1 | INTRODUÇÃO

Visando o melhoramento e melhor aproveitamento do material genético de reprodutores de alto valor zootécnico, a inseminação artificial (IA) é uma biotécnica que consiste em depositar o sêmen colhido do macho, no trato genital da fêmea, sendo também utilizada como um dos principais métodos quanto a situações em que há impossibilidade de realização da monta natural, ou presença de defeitos anatômicos, comportamentais, patológicos e sanitários que coloquem em risco a saúde dos animais envolvidos (FUKUSHIMA, 2008). Atualmente, encontram-se diversas técnicas que permitem depositar o sêmen em diferentes locais do trato reprodutor da fêmea, como no fundo vaginal, através do uso de pipetas plásticas caninas ou bovinas adaptadas e sonda de Osiris, ou mesmo diretamente no útero, através de processos mais complexos de laparotomia e laparoscopia. A aplicação do sêmen fresco na inseminação artificial tem apresentado resultados semelhantes aos obtidos com a monta natural (LINDE-FORSBERG; FORSBERG, 1989), tendo uma viabilidade que pode chegar até 11 dias no trato reprodutor da fêmea (GONSALVES

*et al.*, 2002). Neste resumo, buscou-se descrever a técnica de inseminação artificial intravaginal com uso de sêmen fresco, realizada numa cadela da raça Buldogue Francês, analisando os resultados finais da mesma e discutindo sobre as indicações de sua utilização.

## 2 | MATERIAIS E MÉTODOS

Deram entrada na clínica Animalí, na cidade de Campina Grande-PB (CNPJ: 25.002.646/0001-39), dois cães da raça Buldogue Francês, sendo, estes, um macho e uma fêmea, para a realização da técnica intravaginal de inseminação artificial. O macho, de apenas 8 meses, não apresentava, ainda, histórico de cruzas ou utilização de seu sêmen, enquanto a fêmea, de aproximadamente 5 anos, já havia mostrado sucesso em inseminações anteriores. A fêmea apresentava sinais sugestivos de estro, como edema vulvar e poliaquiúria, sendo atrativa e receptiva ao macho e, através de citologia vaginal, foi confirmado que a mesma estava no período ideal à técnica de IA, apresentando mais de 80% de células superficiais anucleadas no seu epitélio vaginal. Foi feita, então, a colheita do sêmen do doador, através da técnica de manipulação digital e, logo após avaliação básica de sua cor, volume, motilidade e vigor, prosseguiu-se as manobras para a deposição do mesmo no trato genital da fêmea, com uso da pipeta plástica de infusão uterina canina. Após abertura vulvar, a pipeta foi inserida pelo canal vaginal a um ângulo de, aproximadamente, 45 graus, respeitando a anatomia do trato reprodutor da cadela, até próximo ao óstio cervical externo. A fêmea foi, então, mantida com os membros pélvicos elevados e, com a pipeta posicionada corretamente, a seringa, contendo 5mL do sêmen fresco, foi acoplada à porção externa da pipeta e, assim, o material genético foi, pouco a pouco, depositado no fundo vaginal. Ao final do processo, a pipeta foi lentamente tracionada para fora e a cadela mantida por mais 5 minutos com os membros posteriores elevados.

## 3 | RESULTADOS

Após 30 dias do início do protocolo de IA, foi realizado exame ultrassonográfico para confirmação de prenhez, que apresentou resultado positivo a partir da visualização de estruturas esféricas anecóicas no interior do útero, consideradas como sendo sacos gestacionais, evidenciando uma média de cinco filhotes na gestação. Suas frequências cardíacas foram avaliadas e se mostraram dentro das condições vitais, demonstrando, assim, sucesso de toda a técnica desenvolvida pela boa evolução gestacional. Até o presente momento, a gestação de, aproximadamente, 40 dias, se desenvolve tranquila e sem transtornos.

## 4 | DISCUSSÃO

Durante a observação clínica da fêmea, antes de se proceder a técnica de inseminação, observaram-se sinais comportamentais indicativos de receptividade sexual, entretanto, nenhum destes deve ser isoladamente considerado para se estimar o período de ovulação (BICUDO; MAMPRIM 2010), o desenvolvimento de outras avaliações, como a citologia vaginal, é imprescindível para a procedência da IA, já que é de extrema importância definir o momento de maior fertilidade da fêmea para que se obtenha sucesso na mesma (OLIVEIRA; MARQUES 2003). A raça Buldogue tem como característica certa dificuldade de monta natural, com baixa taxa de prenhez e número de filhotes reduzido (JACOMINI *et al.*, 2006) assim, a inseminação a fresco, como procedida neste caso, demonstra ser uma técnica viável, com baixo custo e alta taxa de fertilização (CORRÊA, 2009). Neste caso, optou-se utilizar dose de 5mL de sêmen, sendo, porém, cerca de 3mL já suficientes para a inseminação intravaginal, com índice de sucesso de 75% (CORRÊA, 2009; JACOMINI *et al.*, 2006).

## 5 | CONCLUSÃO

A inseminação artificial intravaginal utilizando sêmen fresco é uma alternativa satisfatória para melhoramento genético canino, levando em consideração, além da alta taxa de prenhez, menos estresse para os reprodutores, redução do índice de doenças sexualmente transmissíveis e excelente custo benefício pela facilidade e baixo custo de execução.

## REFERÊNCIAS

- BICUDO, L.A.C.; MAMPRIM, M.J. **Avaliação Ultra-sonográfica convencional e dopplerfluxométrica durante a fase folicular do ciclo estral de cadela.** Veterinária e Zootecnia, n.4, v.17, p. 507-518. Dez. 2010.
- CORRÊA, S. M. F. **Refrigeração de sêmen canino em caixa térmica comercial.** Dissertação apresentada à Universidade de Franca, UNIFRAN, como exigência parcial para obtenção do título de mestre em Cirurgia e Anestesiologia Veterinária, 2009.
- FUKUSHIMA, F. B. **Inseminação intra-uterina por videolaparoscopia com sêmen congelado na cadela: comparação entre dois sítios de deposição.** Belo Horizonte, 2008.
- GONSALVES, P. B. D.; FIGUEIREDO, J. R.; FREITAS, V. J.F. **Biotécnicas aplicadas à reprodução animal.** Livraria Varela, 2001.
- JACOMINI, J.O.; MOREIRA, C.F.; CUNHA, G.N. **Uso da inseminação artificial como rotina em programas de reprodução de cadelas da raça Bulldog.** Veterinária notícias, Uberlândia, v.12, n.2, p.139, set. 2006.
- LINDE-FORSBERG, C., FORSBERG, M. **Fertility in dogs in relation to syemen quality and the time**

**and site of insemination with fresh and frozen symen.** J. Reprod. Fertil., v.39, p.299-310, 1989.

OLIVEIRA, E.C.S.; Marques JR, A.P. **Endocrinologia reprodutiva e controle da fertilidade da cadela – revisão.** Arquivos os Veterinary Science, v.8, n.1, p. 1-12, 2003.

## FRATURA DIAFISÁRIA DE RADIO E ULNA EM CÃO

Data de aceite: 13/04/2020

Data de submissão: 02/01/2020

### **Guilherme Santos Souza**

Universidade Federal de Campina Grande -  
Unidade Acadêmica de Medicina Veterinária  
(UAMV)  
Patos – PB

<http://lattes.cnpq.br/0276632016149544>

### **Ana Luiza Soares Ferreira**

Universidade Federal de Campina Grande -  
UAMV  
Patos – PB

<http://lattes.cnpq.br/9508437984148778>

### **David Soares Pereira Belém**

Clínica Paulistano Centro Veterinário  
São Paulo – SP

<http://lattes.cnpq.br/4954087947663901>

### **Rafael Isaac Domingues Machado Pereira Belém**

Clínica Paulistano Centro Veterinário  
São Paulo – SP  
<http://lattes.cnpq.br/8609266523575499>

### **Talíta Tomadon da Silva Lima**

Clínica Paulistano Centro Veterinário  
São Paulo – SP  
<http://lattes.cnpq.br/4381301791627415>

ocorrem com frequência na rotina ortopédica de pequenos animais; o exame de imagem é indispensável na avaliação ortopédica, permite classificar as fraturas e deve conter um laudo detalhado objetivando o tratamento mais adequado; o tratamento tem como objetivo a união óssea e o retorno das funções normais do membro. No geral, as fraturas de rádio e ulna apresentam bons resultados com fixação de placas, as mesmas são causadas por acidentes automobilísticos, o prognóstico é favorável seguindo as recomendações pós-operatórias.

**PALAVRAS-CHAVE:** Ortopédica; Fraturas; Tratamento; Fixação de placas; Exame de imagem.

### **RADIO AND ULNA DIAPHYSIS FRACTURE IN DOG**

**ABSTRACT:** Long bone fractures often occur in the orthopedic routine of small animals; the imaging exam is indispensable in orthopedic evaluation, allows to classify as fractures and should contain a detailed report aiming at the most appropriate treatment; the treatment aims at bone union and the return of normal limb functions. Overall, as radius and ulna fractures show good results with plaque fixation, as are caused by car accidents, the prognosis is

**RESUMO:** As fraturas em ossos longos

favorable following postoperative recommendations.

**KEYWORDS:** Orthopedic; Fractures; Treatment; Plate fixing; Imaging exam.

## INTRODUÇÃO

As fraturas em ossos longos ocorrem com frequência na rotina ortopédica de pequenos animais. O exame de imagem faz parte da avaliação ortopédica e é indispensável, nele pode-se obter maiores informações como complexidade, localização e se realmente ocorreu uma fratura, além das possíveis complicações que podem estar associadas (Henry, 2007; Johnson, 2007a). A avaliação radiográfica permite classificar as fraturas e deve obter um laudo detalhado objetivando a escolha do tratamento mais adequado, como também determinando o prognóstico (Roush, 2005; Henry, 2007, Kealy; Mcallister; Graham, 2011). O tratamento de fraturas tem como objetivo a união óssea e o retorno das funções normais do paciente. O cirurgião, em seu planejamento, deve avaliar a fratura, o paciente e o tutor, para assim identificar o implante que alcançará seu objetivo e estabilidade necessária, garantindo que a fixação escolhida tenha a capacidade de combater as forças externas que venham a acometer o osso estabilizado (Fossum et.al, 2014).

## MATERIAL E MÉTODOS

Deu entrada na Clínica Paulistano Centro Veterinário, um cão da raça Chow-Chow, macho de 5 anos e 9 meses. O animal havia sofrido há 1 dia um acidente automobilístico, apresentando claudicação do membro torácico esquerdo. Ao exame físico o animal apresentou crepitação e intensa dor no membro acometido, indicando que havia uma possível fratura. O animal recebeu Tramadol via intramuscular na dose de 4 mg/kg e Meloxicam via intramuscular na dose de 0,2 mg/kg. Em seguida foi encaminhado para o setor de diagnóstico por imagem.

## RESULTADOS

Foram realizadas duas projeções do membro acometido, uma médio lateral (Fig. 1A) e outra crânio caudal (Fig. 1B). No laudo radiográfico foi concluído que o animal sofreu de uma fratura completa fechada, em espiral, no terço médio da diáfise do rádio e da ulna esquerda, com deslocamento do eixo ósseo anatômico, medial e discretamente cranial dos cotos fraturados, distais em relação aos cotos fraturados proximais. Diante da situação, optou-se pela correção cirúrgica da fratura. O animal foi encaminhado para o setor de cirurgia e o método de eleição para correção foi

a fixação interna com placa de compressão dinâmica (PCD) na porção cranial do rádio (Fig. 1C) e (Fig. 1D).

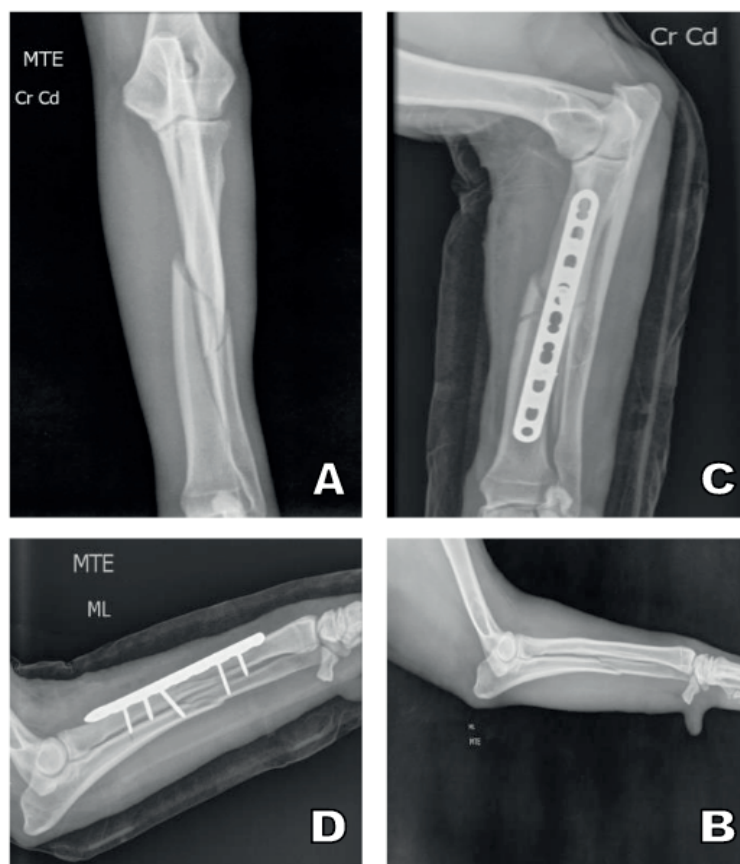


Fig. 1 (A) Imagem radiográfica de fratura em espiral do rádio e da ulna, projeção crânio caudal do membro acometido. (B) Fratura em espiral do rádio e da ulna, projeção médio lateral do membro acometido. (C) Imagem radiográfica pós-operatório imediato, projeção crânio caudal, evidenciando o implante na região diafisária do rádio e da ulna. (D) pós-operatório imediato, projeção médio lateral, evidenciando o implante na região diafisária do rádio e da ulna.

Fonte: Clínica Paulistano Centro Veterinário

## DISCUSSÃO

As fraturas de rádio e ulna apresentam bons resultados com fixação de placa, entretanto deve se ressaltar o porte do animal acometido, este método é recomendado para animais maduros com fraturas transversas sobrepostas, oblíquas ou cominutivas (Denny & Butterworth, 2006). Geralmente a ulna não requer fixação, a colocação da placa na porção cranial do rádio para este tipo de fratura já é suficiente para redução do foco e a consolidação óssea, pois o rádio é o principal osso de apoio de peso no membro dianteiro e tende a atuar como um suporte para a ulna, a exceção são cães gigantes e de grande porte, onde a literatura sugere a fixação da placa juntamente na ulna (Denny & Butterworth, 2006; Piermattei et al, 2009). Ao se escolher a melhor técnica de fixação para ser empregada, deve se levar em consideração o hábito de vida e o ambiente em que o animal vive, se



possui personalidade agitada ou calma, tudo isso influenciará no sucesso do pós-operatório e na qualidade de vida do paciente.

## CONCLUSÃO

Em geral as fraturas de rádio e ulna são causadas por acidentes automobilísticos, como é o caso em questão. O prognóstico normalmente é favorável se o tratamento de eleição e as recomendações pós-operatórias forem seguidas a rigor. Com este estudo, concluímos que a radiografia é um aliado no diagnóstico, sendo assim de extrema importância para a definição do tratamento das fraturas.

## REFERÊNCIAS

DENNY, H. R.; BUTTERWORTH, S. J. **Cirurgia ortopédica em cães e gatos**. São Paulo: Roca, 2006.

FOSSUM, T. W. **Cirurgia de pequenos animais**. 4.ed. Rio de Janeiro: Elsevier, 2014

HENRY, G. A. Fracture healing and complications. In: THRALL, D. E., **Textbook of Veterinary Diagnostic Radiology**, St. Louis: Saunders, 5. ed., 2007, cap. 16, p. 284-305.

JOHNSON, A. L. Fundamentals of orthopedic surgery and fracture management. In: FOSSUM, T.W. **Small Animal Surgery**, St. Louis: Mosby, 3 ed., 2007a, cap. 31, p. 930-1014.

KEALY, J. K.; MCALLISTER, H.; GRAHAM, J. P. Bones and Joints. In:\_\_\_\_\_. **Diagnostic radiology and ultrasonography of the dog and cat**, St. Louis: Saunders, 5 ed., 2011, cap. 4, p. 351-446.

PIERMATTEI, D. L.; FLO, G. L.; DECAMP, C. E. **Ortopedia e tratamento de fraturas de pequenos animais**. Barueri, SP: Manole, 2009.

ROUSH, J. K. Management of fractures in small animals. **Veterinary Clinics of Small Animal Practice**, v. 35, p. 1137-1154, 2005.

## ÍNDICES REPRODUTIVOS EM PRODUÇÃO DE CAPRINOS DA RAÇA BOER NO SEMI-ÁRIDO NORDESTINO

Data de aceite: 13/04/2020

### Isadora Bretanha

Acadêmico (a) do Curso de Medicina Veterinária  
da instituição UNIME  
dorabreta.vet@gmail.com

### André Luis Barbosa Ribeiro

Acadêmico (a) do Curso de Medicina Veterinária  
da instituição UNIME

### Misael Caldas Nascimento

Professor Doutor do Curso de Medicina  
Veterinária da instituição UNIME

**RESUMO:** O estudo demonstra métodos de mensuração de índices reprodutivos considerando o manejo nutricional, sanitário e gerencial de um sistema de produção de caprinos no semiárido nordestino. Como resultado foram apresentados índices de fertilidade de 76,0%, de prolificidade de 1,58 e eficiência reprodutiva de 90,16%. Dessa forma, foi feita a visualização da viabilidade da criação de caprinos Boer nessa região indicando essa espécie como produtora de carne e fonte de renda para região, contribuindo para fixação de comunidades.

**PALAVRAS-CHAVE:** Caprinocultura, Reprodução, Caatinga.

### REPRODUCTIVE INDICES IN THE PRODUCTION OF BOER RACE GOATS IN THE SEMIARID NORTHEAST

**ABSTRACT:** The study demonstrates methods of measuring reproductive indexes considering the nutritional, sanitary and management management of a goat production system in the northeastern semiarid. As a result, fertility indexes of 76.0%, prolificacy of 1.58 and reproductive efficiency of 90.16% were presented. Thus, the viability of Boer goat breeding in this region was visualized, indicating this species as a meat producer and source of income for the region, contributing to the establishment of communities.

**KEYWORDS:** Goat culture, reproduction, caatinga

### INTRODUÇÃO

Os estados da Bahia, Pernambuco, Piauí e Ceará juntos detém 77,7% do rebanho nacional de caprinos. (IBGE,2016). Essa atividade é praticada em sua maioria por pequenos produtores, e assim, sua importância no semiárido torna-se também social, trazendo segurança alimentar e geração de renda às famílias rurais (Riet-Correa, 2013).

Devido ao tamanho e relevância da caprinocultura na região faz-se importante o conhecimento sobre os sistemas de produção que possam viabilizar economicamente a maior produtividade. Entre os instrumentos para aumento de índices, as variáveis reprodutivas, são de alta significância na avaliação de rebanhos.

Assim, o objetivo desse estudo é demonstrar métodos de mensuração como os índices de fertilidade, prolificidade e eficiência reprodutiva em um rebanho direcionado a obtenção de carne, considerando o manejo nutricional, sanitário e gerencial de um sistema de produção no semiárido nordestino.

## METODOLOGIA

A observação dos dados ocorreu no período de novembro de 2017 a julho de 2018, em um rebanho de caprinos da raça Boer, no município de Manoel Vitorino no estado da Bahia, semiárido baiano (14°02'33.3" sul 40°34'23.1" oeste) que nesse período teve como índice pluviométrico 394 mm/ano. De acordo com a classificação de Köppen-Geiger, se insere no clima das estepes quentes de baixas latitudes e altitudes (BSh).

Os animais encontravam-se em sistema extensivo a pasto com suplementação, tendo como base da alimentação a vegetação nativa (Caatinga e Buffel grass -*Cenchrus ciliaris*), com suplementação de palma forrageira cv. Miúda (*Nopalea cochenillifera* -Salm Dyck), caroço de algodão e milho duas vezes ao dia com fornecimento de água e sal mineral *ad libitum*.

O manejo sanitário consistiu no uso de práticas de higiene, sendo fator fundamental para manutenção da sanidade do rebanho. Nas instalações da propriedade foi empregado o pedilúvio preenchido com cal virgem nos locais de entrada e saída. Na desinfecção do curral foi utilizado benzocreol 2% respeitando intervalos de 21 dias. No tratamento das aguadas foi efetuada a limpeza e utilização de cal virgem, afim de garantir a salubridade da água.

A aplicação de vermífugos foi feita em cabras 24 horas após a parição e em cabritos aos 30 e 60 dias de vida. Nas demais categorias o procedimento foi realizado com base na sintomatologia utilizando como parâmetros o emagrecimento, baixa qualidade do pelo e mucosas hipocoradas, encaixando-se no conceito de vermifugação estratégica. No manejo preventivo da eimeriose foi realizada a aplicação de coccidiostático nos animais com 30 e 60 dias de vida. Como prevenção das onfalopatias foi executado o corte do cordão umbilical deixando três centímetros de comprimento para que fosse imerso em álcool iodado a 10%, duas vezes ao dia até o fechamento completo e queda do coto umbilical. Além disso, quando apresentado sinais de infestação por ectoparasitas, houve pulverização com ectoparasiticidas

nos animais e nas instalações.

O manejo reprodutivo foi realizado por meio de monta controlada dirigida, visando o controle da paternidade, dentro de estações de monta definidas pelas condições climáticas e oferta nutricional. Para obtenção dos índices reprodutivos realizou-se o levantamento do rebanho, com utilização de registro zootécnicos e avaliação do sistema reprodutivo por meio de histórico reprodutivo e Ultrassonografia como suporte diagnóstico de todas as fêmeas. Assim, foi contabilizado um rebanho total (Rt) de 61 matrizes das quais na avaliação reprodutiva tinham 36 paridas (Pr). Foram realizados 25 exames ultrassonográficos com identificação de 19 prenhes (Prh), 4 não prenhes (Np) e 2 sem tempo de diagnóstico (Std).

O primeiro índice a ser calculado foi o de fertilidade que se refere ao percentual de fêmeas prenhes (Prh= 19) do total de fêmeas expostas a cobertura (Fe= Prh+ Np + Std = 25), resultando na equação ( $IF = [Prh / Fe] \times 100$ ), (Maia, 2018). Em seguida foi calculado o índice de prolificidade (IP), ou seja, o número de crias (Cr) por partos (Pa), ( $IP = Cr/Pa$ ), sendo considerado, 57 crias provenientes de 36 partos (Fonseca, 2006). Foi atribuído como cálculo de eficiência reprodutiva a soma das fêmeas paridas e prenhes em relação ao número total de fêmeas em reprodução ( $ER = \{[Pr + Prh] / Rt\} \times 100$ ). Os índices de fertilidade e prolificidade foram comparados em relação a diferença significativa pelo teste Qui-quadrado a 5% de probabilidade.

## RESULTADOS E DISCUSSÃO

Os índices reprodutivos apresentados pelo rebanho foram 76% de fertilidade, 1,58 de prolificidade e 90,16% de eficiência reprodutiva (Tabela 1).

Índice	Resultado
Fertilidade (%)	76
Prolificidade	1,58
Eficiência Reprodutiva (%)	90,16

Tabela 1 - Índices reprodutivos em cabras de corte em sistema extensivo com suplementação a pasto.

O índice de fertilidade constatado nesse estudo em cabras Boer no semiárido nordestino resultou em 76%. Observa-se, que não houve diferença significativa quando relacionado aos estudos de Fonseca (2016) onde foi encontrado um índice de 76,6 % ( $P < 0,05$ ) em matrizes da raça Serpentina em Portugal. Quando comparado com o índice de 85% encontrado por Leal et.al (2018) em cabras leiteiras na zona da mata em Minas Gerais se mostrou significativamente menor ( $P > 0,05$ ), no entanto é importante salientar que os animais produzidos no estado mineiro estavam em

sistema semi-intensivo com utilização de mistura como complemento alimentar preparada a base de 27% de milho. Enquanto as matrizes submetidas ao estudo no semiárido baiano encontravam-se em sistema extensivo com suplementação a base de palma forrageira que continha 95% de água, e fornecida 500g por cabeça, o que não alcança os índices nutricionais da suplementação com o milho, além disso, a qualidade da forragem no período na região encontrava-se de baixa qualidade devido a umidade relativa do ar, insolação e índice pluviométrico.

O índice de prolificidade nesse trabalho foi de 1,58, sem utilização de sincronização ou indução hormonal. Não foi observada diferença significativa ( $P < 0,05$ ) em relação a prolificidade de 1,54 evidenciada na pesquisa de Rodrigues (2015), em cabras leiteiras nulíparas com estro induzido por implante de progesterona. Contudo, demonstrou-se significativamente maior ( $P > 0,05$ ) quando comparado com a pesquisa feita por De Souza et.al (2014) em cabras Saanen não submetidas a protocolo hormonal.

Na eficiência reprodutiva combina-se a genética animal com o meio ambiente (Rodrigues, 2015). Porém, mesmo nas condições ambientais de semiárido foi encontrado um índice de eficiência reprodutiva de 90,16%, sendo estabelecida relação da maioria das matrizes com o ciclo de produção. Dessa forma, os altos índices reprodutivos foram atribuídos a genética dos animais e as práticas de manejo que impulsionaram esses resultados mesmo nas condições ambientais de semiárido.

## CONCLUSÕES

Mesmo em condições climáticas que desafiam a aplicação dos sistemas de produção no semiárido nordestino, impondo a necessidade de suplementação, o rebanho de cabras Boer apresentou desempenho reprodutivo e produtivo com altos índices quando associado a técnicas de manejo sanitário, alimentar e reprodutivo adequadas.

Conforme essas análises zootécnicas, fica clara a viabilidade da produção de caprinos no semiárido nordestino, indicando essa espécie como produtora de carne e fonte de renda para essas regiões, contribuindo para a fixação das comunidades.

## REFERÊNCIAS

RIET-CORREA, B., Simões, S. V., Filho, J. M., Azevedo, S. S., Melo, D. B., Jauberdan Aurino Batista, E. G., et al. Sistemas produtivos de caprinocultura leiteira no Semiárido paraibano: caracterização, principais limitações e avaliação de estratégia de intervenção. *Pesquisa veterinária brasileira*. v.33, n.3, p.345-352, 2013.

IBGE - Instituto Brasileiro de Geografia e estatística. Produção de Pecuária Municipal, Caprinos 2016. Gepec/Coagro. Disponível em: <https://www.ibge.gov.br/.../ea77821e06cad1457f9b35c1abe2137f.pdf>. Arquivo consultado em 25 de setembro de 2018.

FONSECA, J.F. Otimização da eficiência reprodutiva em caprinos e ovinos. In: I ENCAPRI, 2006, Campina Grande, Anais. Campina Grande, 2006

LEAL, Gustavo; Sampaio, Danilo; Bessegato, Lupércio França. Avaliação econômico-financeira de produção de leite caprino na zona da mata mineira. Revista vianna sapiens, v. 9, n. 1, p. 24-24, 2018. Disponível em: <https://www.viannasapiens.com.br/revista/article/view/269>

SÁVIO de Sousa R.S.; Bueno M.N.; De Sousa I.O.T.; De Sousa Junior. A. J.; Raposo A.P.; Costa, De Souza J.A.T. Efeito da inibição da enzima conversora de angiotensina (ECA) associado a um protocolo de inseminação artificial sobre a fertilidade de cabras SPRD. CONERA, VII. Anais do VII Congresso Norte-Nordeste de Reprodução Animal. Acta Veterinaria Brasilica, v. 8, p. 1-268, 2014.

FONSECA, P., Fernandes, L., Cachatra, A., & Minhoto, M. Caprinos da raça Serpentina: características das explorações agrícolas e dos produtores e resultados produtivos. **X Congresso Ibérico sobre Recursos Genéticos Animais**. 2016.

MAIA, Ana Lucia Rosa e Silva et al. Distúrbios reprodutivos em cabras leiteiras e impactos potenciais nos sistemas de produção. **Revista Acadêmica: Ciência Animal**, [S.l.], v. 15, p. 77 - 89, ago. 2017. ISSN 1981-4178. Disponível em: <<https://periodicos.pucpr.br/index.php/cienciaanimal/article/view/16827/17643>>. Acesso em: 13 out. 2018. doi:<http://dx.doi.org/10.7213/academica.15.S02.2017.A08>.

RODRIGUES, Inti Campos Salles et al. Desempenho reprodutivo de cabras leiteiras submetidas à indução e sincronização do estro com o uso de dispositivos de progesterona reutilizados. **Revista Brasileira de Higiene e Sanidade Animal**, v. 9, n. 4, p. 622-633, 2015.

## PREVALÊNCIA DE PERITONITE INFECCIOSA FELINA EM GATOS ATENDIDOS NO HVU DA UFPI NO PERÍODO JANEIRO DE 2015 A MAIO DE 2017

Data de aceite: 13/04/2020

Data de submissão: 31/12/2019

**Hires Yenny Araújo Nascimento**

Teresina- PI

<http://lattes.cnpq.br/3560091288753557>

**Vivian Nunes Costa**

Teresina- PI

<https://orcid.org/0000-0002-8257-8994?lang=en>

**Lucas Ferreira Barros**

Teresina-PI

<http://lattes.cnpq.br/6889120599550401>

**Lucas Assunção Vilanova**

Teresina- PI

<http://lattes.cnpq.br/8620924669056854>

**Fernanda de Cássia Mendonça Castro**

Itabirito- MG

<http://lattes.cnpq.br/7910992849293415>

**Ivana Costa Moreira**

Teresina- PI

<http://lattes.cnpq.br/7607822484978042>

**Wenderson Rodrigues de Amorim**

Teresina- PI

<http://lattes.cnpq.br/3389063571164637>

**Marina Carvalho Leite**

Teresina-PI

<http://lattes.cnpq.br/3056880847696419>

**Caíke Pinho de Sousa**

Teresina-PI

<http://lattes.cnpq.br/9723094546761720>

**Laíze Falcão de Almeida**

Teresina-PI

<http://lattes.cnpq.br/1551890748885849>

**Rita de Kássia Rodrigues Bezerra Figueira**

Teresina-PI

<http://lattes.cnpq.br/4482211492445196>

**Isael de Sousa Sá**

Teresina-PI

<http://lattes.cnpq.br/7513013021837935>

**RESUMO:** Introdução: A peritonite infecciosa felina (PIF) se caracteriza por uma doença infectocontagiosa em felinos domésticos com baixa morbidade e elevada mortalidade. Possui duas formas de apresentação: efusiva e não efusiva, sendo que a apresentação depende da competência imunológica do indivíduo frente à infecção. Objetivo: presente trabalho teve como objetivo, avaliar a prevalência de PIF no Hospital Veterinário Universitário (HVU) de Teresina, Piauí. Metodologia: Foi feita a coleta dos dados por meio de prontuário eletrônico dos atendimentos de felinos no HVU de Teresina no período de 01 de janeiro de 2015 a 30 de maio de 2017. Os dados foram tabulados por meio do programa Excel 2003 e analisados conforme objetivos da pesquisa. Discussão: O número de

casos de PIF diagnosticados foi muito baixo em relação ao número total de felinos atendidos dentro do período estabelecido para o estudo. O gato diagnosticado com PIF não era de abrigo, mas possuía idade dentro da faixa etária descrita, como sendo de risco para o desenvolvimento da doença literatura e foi submetido a procedimento cirúrgico. O número de casos de PIF sub diagnosticados também é um fator que contribui para o resultado apresentado, pois, muitos animais já chegam a condições clínicas críticas evoluindo rapidamente para óbito antes mesmo do diagnóstico correto. Conclusão: O trabalho mostrou como são escassas as informações sobre atendimento de PIF no HVU, o que reflete no conhecimento dos dados da doença em Teresina. Não foram encontrados relatos na literatura sobre a prevalência da doença em Teresina, o que confere grande importância à pesquisa devido ao perfil infectocontagioso da PIF e por conta de não haver tratamento totalmente eficaz, sendo o mesmo apenas paliativo. Por isso, a realização de novas pesquisas na área é de grande importância para o conhecimento da ocorrência endêmica dessa doença na região.

**PALAVRAS-CHAVE:** Peritonite Infecciosa Felina; Felino; Medicina Veterinária.

## PREVALENCE OF FELINE INFECTION PERITONITIS IN CATS ATTENDED AT UFPI HVU ON PERIOD JANUARY 2015 TO MAY 2017

**ABSTRACT:** Introduction: Feline infectious peritonitis (FIP) is characterized by an infectious disease in domestic cats with low morbidity and high mortality. It has two forms of presentation: effusive and non-effusive, and the presentation depends on the immunological competence of the individual facing the infection. Objective: This study aimed to evaluate the prevalence of FIP at the University Veterinary Hospital (HVU) of Teresina, Piauí. Methodology: Data were collected through an electronic medical record of feline visits at the Teresina HVU from January 1, 2015 to May 30, 2017. Data were tabulated using Excel 2003 and analyzed according to objectives of research. Discussion: The number of cases of FIP diagnosed was very low in relation to the total number of cats treated within the study period. The cat diagnosed with FIP was not a shelter, but was of age within the described age range, as being at risk for the development of the disease literature and underwent surgical procedure. The number of under-diagnosed FIP cases is also a contributing factor to the result presented, as many animals already reach critical clinical conditions and rapidly die even before the correct diagnosis. Conclusion: The study showed how scarce the information about the care of FIP in HVU, which reflects the knowledge of the disease data in Teresina. No reports were found in the literature about the prevalence of the disease in Teresina, which gives great importance to the research due to the infectious profile of the FIP and because there is no totally effective treatment, being only palliative. Therefore, new research in the area is of great importance for the knowledge of the endemic occurrence of this disease in the region.



**KEYWORDS:** Feline Infection Peritonitis; Feline; Veterinary Medicine.

## 1 | INTRODUÇÃO

A peritonite infecciosa felina (PIF) é uma enfermidade infecto-contagiosa, que acomete tanto felinos domésticos quanto selvagens, e geralmente é fatal (PEDERSEN, 1985a; WEISS AND SCOTT, 1981a; WEISS AND SCOTT, 1981b). É caracterizada por provocar vasculite imunomediada e inflamação piogranulomatosa, causada por uma mutação do Coronavírus Entérico Felino, tendo como manifestações clínicas desde uma leve enterite podendo chegar a forma grave de peritonite infecciosa felina, geralmente fatal em gatos jovens (MEGID, RIBEIRO, PAES, 2016). O principal local de aparecimento dessas lesões são nas serosas parietal e visceral, nos olhos e no sistema nervoso central (PEDERSEN, 1985a; WEISS AND SCOTT, 1981a; WEISS AND SCOTT, 1981b).

Causada pelo Coronavírus Felino (FCoV), afeta principalmente animais jovens, e ainda não existe um tratamento eficaz (BARROS, 2014). A origem da PIF decorre da mutação do Coronavírus entérico felino, no qual é encontrado amplamente disseminado entre os felinos, o que dificulta o controle da doença. Embora a taxa de morbidade da PIF seja baixa, acometendo apenas alguns felinos portadores crônicos da infecção, a taxa de letalidade é próxima de 100% (SILVEIRA, 2008). A doença pode-se manifestar em duas formas, efusiva e não efusiva (JONES, 2000). Alguns gatos manifestam características de ambas as formas da doença (SPADIN, 2008).

A doença está associada a uma falha na resposta imune celular do hospedeiro frente à infecção, portanto, gatos jovens ou mais velhos são mais predispostos a desenvolver a doença devido à imaturidade e a fragilidade do sistema imunológico. Além da idade, a aglomeração é um fator importante na epidemiologia da doença, haja vista que animais que vivem em grupos, como em abrigos, gatis ou mesmo em pets, são mais suscetíveis pela maior contaminação viral (BARROS, 2014). Em virtude da gravidade dos quadros clínicos de PIF, quase sempre evoluindo ao óbito, é imprescindível o conhecimento dos aspectos e condições que levam ao aparecimento da doença, para identificação da existência de possíveis áreas endêmicas ou não (BARROS, 2014). O presente trabalho tem como objetivo, avaliar a prevalência de PIF no Hospital Veterinário Universitário (HVU) de Teresina, Piauí.

## 2 | REVISÃO DE LITERATURA

### 2.1 Etiologia

A primeira descrição de PIF foi em 1963, sendo a doença caracterizada como uma síndrome em gatos, responsável por causar vasculite imunomediada piogranulomatosa e reação inflamatória (HARTMANN, 2005). A PIF tornou-se uma doença cada vez mais importante para veterinários e agora deve ser considerada como a doença infecciosa responsável pela maioria das mortes em gatos de estimação. Recentemente, nos últimos anos, o vírus da leucemia felina (FeLV), está diminuindo em prevalência e importância. Uma possível explicação para um aumento na prevalência de PIF é que houve mudança na criação de gatos domésticos (PEDERSEN, 1995). Seu agente etiológico é o Coronavírus Felino (FCoV) um vírus que pertence à ordem *Nidovirales*, família *Coronaviridae*, e gênero *Coronavirus* (MEGID, RIBEIRO, PAES, 2016), grande família de vírus RNA de fita simples, sentido positivo, não-segmentados e envelopados. São encontrados em muitos animais estando geralmente adaptados para infectar células epiteliais do trato respiratório e gastrointestinal (MASTERS, 2006, apud BARROS, 2014).

O vírus RNA se multiplica nos enterócitos, podendo também se multiplicar nos macrófagos (PAULA, 2002). Por mais que os coronavírus sejam instáveis e susceptíveis aos desinfetantes, estudos comprovam que o vírus pode continuar viável no ambiente por duas a sete semanas (SPARKES, 2006). Os coronavírus que infectam os gatos foram separados em duas cepas, a que causa a PIF (vírus da peritonite infecciosa felina - VPIF) e a que induz a enterite subclínica ou grave (coronavírus entérico felino - CEF). O VPIF difere do CEF por ter a capacidade de migrar do trato gastrointestinal para locais de multiplicação em tecidos distantes (SILVEIRA, 2008.)

O VPIF pode causar doença com alta mortalidade na maioria dos felinos inoculados, ou pode produzir infecções crônicas assintomáticas, dependendo da virulência da cepa, apresentando sintomas clínicos da PIF, em algum momento, apenas em animais com resposta imunológica comprometida (SILVEIRA, 2008). Sabe-se que o vírus da gastroenterite transmissível suína, o coronavírus canino e o coronavírus humano do trato respiratório pertencem a um grupo de vírus semelhante às cepas felinas, mas incapazes de provocar infecções em gatos. Entretanto, comprovou-se que algumas cepas do coronavírus canino são capazes de infectar os gatos diretamente, sem causar a infecção sistêmica (McARDLE et al, 1992).

### 2.2 Epidemiologia

A peritonite infecciosa felina ocorre esporadicamente em gatis ou em casas

onde há muitos gatos (QUINN, 2005). Com relação ao sexo não há diferenças significativas de ocorrência da doença em machos e fêmeas. Animais de raça pura, por viverem mais tempo em gatis apresentam a enfermidade com maior frequência (SILVEIRA, 2008). Embora a prevalência de infecção por FCoV seja alta, apenas aproximadamente 5% dos gatos em situações domésticas de múltiplos animais desenvolvem PIF (HARTMANN, 2005).

Gatos de qualquer idade podem ser afetados, porém animais com menos de um ano de idade são mais suscetíveis (QUINN, 2005). Segundo BARROS (2014), gatos muito jovens devido à imaturidade do seu sistema imune e à exposição a vários fatores de estresse tais como desmame castração, vacinação e realojamento, podem comprometer ainda mais o seu sistema imunológico, são mais suscetíveis à infecção. Em função da deterioração do sistema imune, gatos com idade superior a dez anos de idade são os que apresentam maior incidência da doença (SILVEIRA, 2008).

Podem ocorrer casos de PIF em gatos que vivem sozinhos, porém animais que vivem em grupo são mais suscetíveis (SPADIN, 2008). Nos casos de animais que vivem sozinhos, há uma prevalência maior da doença no ambiente, devido à maior contaminação viral e aumento do número de cepas do VPIF (ETTINGER, 1997). Além disso, há outros fatores importantes como: suscetibilidade genética, capacidade imune, o tempo de exposição ao vírus, estresse e as infecções intercorrentes com vírus da Leucemia Felina (FeLV) e o Vírus da Imunodeficiência Felina (FIV) (SPADIN, 2008).

### 2.3 Transmissão

O VPIF é excretado através das secreções orais e respiratórias, através das fezes e urina de animais infectados. A infecção ocorre por ingestão ou inalação de partículas do vírus de forma indireta, especialmente por via oro - fecal (SPADIN, 2008). A liberação do vírus através da saliva é rara, e quando ocorre, geralmente é no início da infecção. Infecção por via placentária também pode ocorrer (raramente) ou em filhotes durante o período neonatal por gatas portadoras assintomáticas (ADDIE & JARRET, 2001).

Cerca de 13% dos gatos infectados pelo FCoV são assintomáticos e funcionam como grandes disseminadores do vírus, principalmente em locais onde a densidade de felinos é alta, devido ao hábito de divisão de comedouros, bebedouros, além do hábito lambadura entre si (SPADIN, 2008). O vírus da PIF pode sobreviver por vários dias em locais secos através dos fômites, e pode sobreviver de 3 a 7 semanas em ambientes secos, porém o vírus é facilmente destruído pela maioria dos desinfetantes (SPADIN, 2008).

## 2.4 Patologia

Os gatos são normalmente infectados com FCoV através da exposição oronasal ao vírus. Após a infecção oronasal, a replicação do vírus ocorre inicialmente nas amígdalas e orofaringe, e durante algumas horas é excretado pela saliva (BARROS, 2014). Normalmente o FCoV faz replicação nos enterócitos, podendo causar a forma de infecção assintomática ou diarreica, enquanto que a forma do FCoV que passou por mutação se replica em macrófagos levando ao desenvolvimento de PIF. A PIF é classificada em duas formas: uma forma não efusiva ou seca e a forma efusiva ou úmida. As lesões microscópicas são semelhantes nas duas formas da doença, enquanto que os achados brutos não. Ambas as formas podem ser encontradas na maioria dos pacientes individuais (HARTMANN, 2005).

Na fase efusiva, o animal apresenta vasculite devido a reação antígeno-anticorpo relacionado com o VPIF. Após a fixação do complemento ocorre a liberação de aminas responsáveis por vasodilatação retraindo as células endoteliais da parede dos capilares, esse processo acaba por favorecer o extravasamento de líquido e de proteínas para as cavidades corporais (MEGID, RIBEIRO, PAES, 2016). Ocorre o acúmulo de líquido viscoso e amarelado na cavidade abdominal (ascite), podendo ser encontrado também, na cavidade torácica sendo responsável por ocasionar sinais de insuficiência respiratória (QUINN, 2005). Ainda na forma efusiva, também ocorre a liberação de fatores quimiotáticos, atraindo leucócitos granulócitos, que por sua vez liberam enzimas lisossomais agravando a resposta inflamatória aguda levando a necrose da parede dos vasos (MEGID, RIBEIRO, PAES, 2016).

Na forma não efusiva ou seca, por conta de reação imune nos vasos ocorre inflamação granulomatosa tendo como resultado infiltrado perivascular de células inflamatórias (neutrófilos, macrófagos, linfócitos, e plasmócitos) no parênquima dos tecidos. Em função do infiltrado de células inflamatórias há determinação de necrose tecidual local e alteração do funcionamento normal do órgão afetado (MEGID, RIBEIRO, PAES, 2016). Essa forma da doença caracteriza-se pelo aparecimento de lesões piogranulomatosas em um ou mais órgãos, e os animais afetados podem apresentar sinais de doença hepática ou renal e doença pancreática. Podem ainda ser observados distúrbios neurológicos e problemas oculares (QUINN, 2005).

## 2.5 Clínica

Anorexia, perda de peso e mal-estar generalizado são mais comuns. Pode ocorrer icterícia, distensão abdominal, inflamação ocular, dispneia ou alterações no SNC são descritas por proprietários (NELSON & COUTO, 2015). Febre e perda de peso são sinais mais comuns tanto na forma efusiva como na forma não efusiva. Em alguns gatos pode ocorrer palidez de mucosa e aparecimento de petéquias. A

PIF é uma das causas mais comuns de icterícia em gatos com menos de 2 anos de idade. Na forma efusiva da PIF o curso clínico em geral é agudo, enquanto na forma não efusiva o curso é lento e vagaroso (MEGID, RIBEIRO, PAES, 2016).

Pode haver presença de massa solitária colônica ou ileocecólica em alguns gatos, o que resulta em obstrução gerando quadros de vômito e diarreia. Os rins podem se apresentar diminuídos, devido à doença crônica, ou podem estar aumentados, no caso de doença aguda ou efusão subcapsular, com as bordas renais irregulares. Devido à efusão pleural pode ocorrer abafamento de sons cardíacos e respiratórios. Gatos machos podem ter aumento de bolsa escrotal devido ao acúmulo de fluidos (NELSON & COUTO, 2015). A PIF efusiva é caracterizada por provocar serosite fibrinosa e efusões abdominais e/ou pleurais (MEGID, RIBEIRO, PAES, 2016). Por conta da ascite, o abdome do animal apresenta-se distendido, nos casos onde ocorre hidrotórax o animal pode apresentar quadro de dispneia. Raramente há acometimento do SNC (CORRÊA & CORRÊA, 1992).

Na forma não efusiva os sintomas e sinais clínicos dependerão dos órgãos afetados pelos piogranulomas. Os piogranulomas são mais encontrados na cavidade abdominal em linfonodos mesentéricos e rins (apresentam os maiores piogranulomas), serosas viscerais e omento. O fígado e o pâncreas são pouco acometidos. Ocorre pleurite, epicardite e miocardite no tórax (CORRÊA & CORRÊA, 1992).

Os olhos e SNC são comumente afetados na forma não efusiva da doença (CORRÊA & CORRÊA, 1992). A uveíte anterior e a coriorretinite ocorrem com maior frequência, podendo ser as únicas manifestações clínicas da doença (NELSON & COUTO, 2015). É necessária uma investigação diagnóstica minuciosa no caso da forma não efusiva da PIF, devido à ausência de sinais localizados.

## 2.6 Diagnóstico

O Diagnóstico de PIF é possível através do histórico do animal, dos sinais clínicos e no grande risco dos felinos ao coronavírus (MEGID, RIBEIRO, PAES, 2016). Segundo Nelson & Couto (2015) o diagnóstico definitivo de PIF é possível através da detecção de alterações características no histopatológico, no isolamento viral, na identificação do coronavírus felino nas efusões ou nos tecidos através da utilização de colorações imunocitoquímicas ou imuno-histoquímicas, além da identificação do RNA viral nos tecidos por RT-PCR ou efusões em tecidos.

Pode-se usar o exame hematológico e bioquímico para diagnosticar a PIF, onde a presença de anemia normocítica não regenerativa leve a moderada, leucocitose neutrofílica, linfopenia e trombocitopenia são achados hematológicos frequentemente encontrados em animais com PIF. Com relação ao bioquímico, as proteínas plasmáticas encontram-se elevadas. Dependendo do órgão acometido,

as alterações bioquímicas séricas são extremamente variáveis (MEGID, RIBEIRO, PAES, 2016).

Em animais com sinais clínicos provenientes de comprometimento neurológico devido ao vírus da PIF, é realizada a coleta de líquido cefalorraquidiano e posterior análise do material. As alterações encontradas são: grande quantidade de proteína (50 a 350 mg/dl; o valor de referência deve ser menor que 25 mg/dl) e pleiocitose (100 a 10.000 células nucleadas /ml) fazendo parte principalmente neutrófilos, linfócitos e macrófagos. Porém, os achados não devem ser considerados patognomônicos da doença, pois muitos animais com sinais de comprometimento neurológico devido infecção por PIF, não apresentam nenhuma alteração nesse exame (MEGID, RIBEIRO, PAES, 2016).

Na forma efusiva é possível fazer a análise da efusão abdominal e/ou pleural (MEGID, RIBEIRO, PAES, 2016). As efusões em gatos com PIF geralmente são estéreis e coagulam quando expostas ao ar (NELSON & COUTO, 2015).

## 2.7 Tratamento

Por conta do diagnóstico de PIF ser difícil, sendo feito na maioria das vezes após a morte do animal (necrópsia) é impossível avaliar estudos que comprovem o sucesso no tratamento de gatos doentes (NELSON & COUTO, 2015). O tratamento proporciona em alguns animais uma relativa qualidade de vida (SPADIN, 2008). A maioria dos gatos com sintomas sistêmicos de PIF morrem ou são eutanasiados poucos dias ou meses depois de serem diagnosticados com a doença (HARTMANN, 2012).

No momento, não existe nenhum protocolo terapêutico que seja totalmente bem-sucedido no tratamento da PIF. Em alguns gatos é feito o tratamento dos sintomas, tendo benefícios, principalmente em animais com boa condição física, que apresentem o apetite normal, que não apresentem anemia e com ausência de sinais neurológicos. De modo geral é recomendado o uso de anti-inflamatórios associados com fármacos imunossupressores e imunomoduladores com o intuito de diminuir os efeitos da formação de anticorpos, imunocomplexos e inflamação imunomediada na PIF (MEGID, RIBEIRO, PAES, 2016). No entanto, é controverso o uso de fármacos imunossupressores, uma vez que a resposta imune já se apresenta comprometida em gatos com PIF (NELSON & COUTO, 2015). O prognóstico da doença pode ser de reservado a desfavorável por sua evolução ser progressiva e fatal (MEGID, RIBEIRO, PAES, 2016).

## 2.8 Prevenção e controle

A prevenção da PIF requer uma atenção especial pelo fato de ser uma doença infecciosa, devendo-se ater ao perfil sorológico dos gatos para o coronavírus e

por conta do manejo destes animais, principalmente em locais onde há muitos felinos como em criatórios, abrigos e clínicas ou hospitais veterinários (SPADIN, 2008). Evitar a exposição do animal ao vírus é a melhor forma de prevenir a PIF. As partículas virais podem permanecer em ambientes secos por até 7 semanas, mas os desinfetantes usados na rotina diária podem inativá-los (NELSON & COUTO, 2015). Algumas medidas básicas podem ser tomadas como a desinfecção de gaiolas, pisos, bebedouros, comedouros, vasilhas sanitárias, fômites com hipoclorito de sódio (água sanitária) na concentração final de 0,175% diluído em água. Adquirir animais de locais conhecidos, em que não haja endemia, e sem promiscuidade são medidas adotadas como profilaxia (MEGID, RIBEIRO, PAES, 2016).

Hoje, é possível fazer a imunização dos gatos através de vacinação. A vacina é composta pelo vírus atenuado sensível ao calor e serve como meio de profilaxia da PIF em gatos, ela está sendo comercializada atualmente nos Estados Unidos e na Europa. A vacina não é indicada para todos os gatos, mas sim para aqueles que irão ter contato com partículas víricas em abrigos, clínicas veterinárias e que nunca tiveram contato com o FCoV ou com títulos de anticorpos negativos. A vacina é administrada por via intranasal, sendo duas doses, administradas com intervalo de 3 semanas entre cada dose, a partir da 16ª semana de idade do animal e a vacina tem eficácia de 70% nos animais que foram vacinados (MEGID, RIBEIRO, PAES, 2016).

### 3 | MATERIAL E MÉTODOS

Foi feita a coleta dos dados de atendimentos de felinos no Hospital Veterinário Universitário de Teresina no período de 01 de janeiro de 2015 a 30 de maio de 2017 através do programa de computador DoctorVet, que é utilizado pelo hospital para registrar todos os dados de atendimento. O levantamento dos dados ocorreu no dia 31 de maio de 2017. A pesquisa contava com os seguintes dados: espécie, raça e porte do animal (pequeno, pequeno (até 5kg), médio, grande). Após o levantamento dos dados, foi calculado o número total de atendimentos de felinos, qual a raça havia sido a mais atendida durante o período, a percentagem de atendimento correspondente a cada raça e o número de casos diagnosticados de PIF com a percentagem sobre o número total. Não foi utilizado nenhum programa matemático.

### 4 | RESULTADOS E DISCUSSÃO

O número de felinos atendidos no período de 01 de janeiro de 2015 a 30 de maio de 2017 foi de 5.059 animais, e apenas um caso confirmado de PIF. A

prevalência foi de 0,02%. A raça mais atendida foi a SRD, correspondendo a cerca de 81,79% dos atendimentos (Tabela 2).

<b>RAÇA</b>	<b>NÚMERO TOTAL DE ATENDIDOS</b>	<b>PERCENTAGEM (%)</b>
<b>SRD</b>	4138	81,79
<b>Siamês</b>	459	9,07
<b>Mestiço</b>	281	5,55
<b>Persa</b>	152	3,00
<b>Angorá</b>	10	0,19
<b>Ragdoll</b>	6	0,11
<b>Sagrado da Birmânia</b>	3	0,05
<b>Azul Russo</b>	2	0,03
<b>Exótico</b>	2	0,03
<b>Pelo curto</b>	2	0,03
<b>American</b>	2	0,03
<b>Alban-s</b>	1	0,03
<b>British</b>	1	0,03

Tabela – 2 Felinos atendidos durante o período de 01/01/2015 a 30/05/2017

Fonte: Hospital Veterinário Universitário - HVU, 2016

O número de casos de PIF diagnosticados foi muito baixo em relação ao número total de felinos atendidos dentro do período estabelecido para o estudo. Gatos SRD foram os mais atendidos no período, estando o felino diagnosticado com PIF dentro desse grupo de animais. De acordo com MÖSTL et al (2013) a prevalência de PIF é maior em gatos que vivem em ambientes com mais de seis animais (principalmente em abrigos) e menos comum em grupos menores. O gato diagnosticado com PIF não era de abrigo, mas possuía idade dentro da faixa etária descrita por NELSON & COUTO (2015) como sendo de risco para o desenvolvimento da doença. Antes do aparecimento dos sintomas o animal passou por procedimento cirúrgico (orquiectomia), o que pode ter aumentado o seu nível de estresse tornando-o mais suscetível a infecção ou ao aparecimento dos sintomas caso o mesmo já estivesse contaminado pelo FcoV (BARROS, 2014).

O número de casos de PIF sub diagnosticados também é um fator que contribui para o resultado apresentado, pois, muitos animais já chegam a condições clínicas críticas evoluindo rapidamente para óbito antes mesmo do diagnóstico correto.

Outra justificativa para o baixo número de casos de PIF encontrados seria o diagnóstico incorreto da doença, pois a mesma se assemelha várias outras



como a toxoplasmose, infecções fúngicas, neoplásicas e retrovíroses por conta dos sintomas apresentados (febre crônica, linfadenopatia, efusões abdominais ou pleurais, uveítes e alterações no SNC) (MEGID, RIBEIRO, PAES, 2016).

Por ser um hospital-escola e pertencer a universidade Federal do Piauí, o Hospital Veterinário Universitário - HVU trabalha com preços um pouco mais baixos em relação às clínicas particulares de Teresina, o que pode explicar o número de gatos SRD atendidos, em comparação aos animais de raça que geralmente pertencem a pessoas com maior poder aquisitivo, e que podem procurar clínicas particulares para tratar seus gatos, o que poderia explicar o resultado obtido durante a pesquisa.

O preenchimento inadequado da ficha durante o atendimento médico (falta de muitas informações de anamnese), e a escassez de dados importantes como data de admissão e óbito dos animais registrados no sistema, por exemplo, foram fatores que geraram grande dificuldade na elaboração do trabalho, podendo ser uma das razões para o resultado encontrado.

## 5 | CONCLUSÃO

Com base nos resultados obtidos, observou-se que a prevalência de PIF no Hospital Veterinário Universitário foi baixa durante o período estudado e que os fatores citados como justificativa para o resultado, interferiram de forma direta sobre a pesquisa.

O trabalho mostrou como são escassas as informações sobre atendimento de PIF no HVU, o que reflete no conhecimento dos dados da doença em Teresina, haja vista que o fluxo de atendimento de gatos é constante. Não foram encontrados relatos na literatura sobre a prevalência da doença em Teresina, o que confere grande importância à pesquisa devido ao perfil infectocontagioso da PIF e por conta de não haver tratamento totalmente eficaz, sendo o mesmo apenas paliativo. Por isso, a realização de novas pesquisas na área é de grande importância para o conhecimento da ocorrência endêmica dessa doença na região.

## REFERÊNCIAS

ADDIE, D.D.; JARRET, O. **The use of a Reverse Transcriptase-Polymerase Chain Reaction for monitoring the shedding of Feline Coronavirus by healthy cats.** Veterinary Record. Vol 148, 2001.

BARROS, A. N. T. **Peritonite Infecçiosa Felina: Estudo retrospectivo de 20 casos clínicos.** 2014. 98 f. Dissertação (Mestrado Integrado em Medicina Veterinária) - Universidade Lusófona de Humanidades e Tecnologias, Lisboa. 2014.

CORRÊA W. M.; CORRÊA C. N. M. **Enfermidade Infeciosas dos Mamíferos Domésticos.** 2 ed. Botucatu: Editora Médica e Científica Ltda, 1992.

- ETTINGER, Stephen J.; FELDMAN, Edward C. **Tratado de Medicina Interna Veterinária**. 4. ed. São Paulo: Manole, 1997.
- HARTMANN, L.M.A; PETERSON, H.F.V;. **Peritonite infecciosa felina**. Disponível em <[http://www.researchgate.net/profile/Patricia\\_Montano2/publication/270567021\\_Peritonite\\_infecciosa\\_felina/links/54ad43bb0cf24aca1c6ec1fe.pdf](http://www.researchgate.net/profile/Patricia_Montano2/publication/270567021_Peritonite_infecciosa_felina/links/54ad43bb0cf24aca1c6ec1fe.pdf)> Acesso: 14 de junho de 2017.
- HARTMANN, Katrin. **Feline infectious peritonitis**. *Veterinary Clinics of North America: Small Animal Practice* 35.1 (2005): 39-79.
- JONES, T. C, HUNT, R. D, KING, N.W. **Patologia veterinária**, 6ª ed., Manole, 2000, São Paulo, p 362-363.
- MEGID J; RIBEIRO, M. G.; PAES A. C. **Doenças infecciosas em animais de produção e de companhia**. - 1. ed. Rio de Janeiro: ROCA, 2016.
- MÖSTL, K. et al. **Prevention of infectious diseases in cat shelters**. *Journal of Feline Medicine and Surgery*. v. 15, p. 546-554, 2013.
- NELSON, R.W.; COUTO, C.G. **Medicina Interna de Pequenos Animais**. 5 ed. Rio de Janeiro: Elsevier, 2015.
- PAULA, M.C.C. **Peritonite Infecciosa Felina**. Monografia. Universidade Tuiti do Paraná. Curitiba, 2002.
- PEDERSEN N. C. **An overview of feline enteric coronavirus and infectious peritonitis virus infections**. *Feline Pract* 1995;23:7–20.
- PEDERSEN N. C., Boyle JF, Floyd K, et al. **An enteric coronavirus infection of cats and its relationship to feline infectious peritonitis**. *Am J Vet Res* 1981;42:368–77.
- PEDERSEN, N.C. **Comparative pathobiology of Viral Diseases**: 115-136. Vol 2. Boca Raton. C.R.C. Press. Florida, 1985a.
- QUINN, P, J., B. K. Markey, M. E. Carter, W. J. Donnelly e F. C. **Microbiologia Veterinária e Doenças Infecciosas**. Leonard; trad. Lúcia Helene Niederaurer Weiss e Rita Denise Niederauser Weiss – Porto Alegre: Artmed, 2005.
- SILVEIRA, D.S.S. **Peritonite Infecciosa Felina**. Trabalho de conclusão de curso. Universidade Castelo Branco, Campo Grande, 2008.
- SPADIN, M. K. L. **Peritonite Infecciosa Felina (PIF) – Revisão de literatura e Relato de Caso**. Monografia (Pós-graduação Latu senso em Clínica Médica e Cirúrgica de Pequenos Animais). Curitiba, 2008.
- SPARKES, A. H. **Infecção por coronavírus felino**. In: CHANDLER, E. A.; GASKELL, C. J.; GASKELL, R. M. (Comp.). *Clínica e terapêutica em felinos*. 3. ed. São Paulo: Roca, 2006. Cap. 25, p. 508-518.
- WEISS, R.C and SCOTT, F. W. **Pathogenesis of feline infectious peritonitis nature and development of viremia**. *Am J. Vet. Res.* 42: 382-390, 1981a.

## INSUFICIÊNCIA CARDÍACA CONGESTIVA EM CÃES: REVISÃO DE LITERATURA

*Data de aceite: 13/04/2020*

*Data de submissão: 01/02/2020*

### **Reiner Silveira de Moraes**

Universidade Federal de Goiás – Regional Jataí  
Jataí – GO  
<http://lattes.cnpq.br/6596633052546307>

### **Douglas Regalin**

Universidade Federal de Goiás – Regional Jataí  
Jataí – GO  
<http://lattes.cnpq.br/6279413484367260>

### **Jéssica Bueno Guimarães**

Universidade Federal de Goiás – Regional Jataí  
Jataí - GO  
<http://lattes.cnpq.br/6193524797313491>

### **Flávia Augusta de Oliveira**

Universidade Federal do Tocantins  
Araguaína - TO  
<http://lattes.cnpq.br/6137625239205979>

### **Letícia Sousa Prado**

Universidade Federal de Goiás – Regional Jataí  
Jataí - GO  
<http://lattes.cnpq.br/4336215594383570>

### **Mário de Castro Magalhães Filho**

Universidade Federal de Goiás – Regional Jataí  
Jataí - GO  
<http://lattes.cnpq.br/2683545039152944>

**RESUMO:** A Insuficiência Cardíaca Congestiva (ICC) é uma síndrome crônica, relacionada à hipossuficiência cardíaca, e que pode estar relacionada à causas primárias cardíacas ou extracardíacas. Em cães, as causas primárias mais relatadas que levam à ocorrência da ICC são cardiomiopatia dilatada e degeneração de válvula mitral. A síndrome em questão é resultado de uma descompensação dos mecanismos fisiológicos neuro-humorais que levam ao aumento exacerbado da volemia, aumento da atividade simpática, aumento do consumo de O<sub>2</sub> pelas células miocárdicas, induzindo assim a sinais como tosse, dispneia e intolerância ao exercício. Os principais mecanismos fisiológicos envolvidos incluem a ativação do sistema renina angiotensina aldosterona, aumento do tônus simpático, liberação de vasopressina e diminuição do tônus vagal. A congestão leva ao aparecimento de sinais clínicos característicos como cansaço ao exercícios e síncope que de acordo com sua localização caracterizam três tipos de ICC que são congestiva direita, congestiva esquerda ou de baixo débito. A compreensão dos mecanismos desencadeadores se faz necessária na interpretação de exames diagnósticos como radiografia, ultrassonografia, ecocardiograma e exames laboratoriais. Desta

forma, com base nos exames e sinais clínicos, pode-se fazer a implementação da terapia adequada para cada paciente, terapia esta que é baseada em 5 D's que são: Dieta hipossódica, Digitálicos, Diuréticos, Dilatadores arteriais e venosos e Descanso. Apesar da adoção de terapias medicamentosas e de manejo em pacientes com ICC, o prognóstico varia de reservado à ruim, dependendo em grande parte do tutor, para uma maior sobrevida e sucesso no tratamento.

**PALAVRAS-CHAVE:** ascite, congestão, diagnóstico, dispneia, inodilatador

## CONGESTIVE HEART FAILURE IN DOGS: LITERATURE REVIEW

**ABSTRACT:** The congestive heart failure (CHF) is a chronic syndrome which is related to cardiac hipossuficiency that can be linked to primary cardiac or extracardiac causes. In dogs, the most discussed causes that lead to the congestive heart failure occurrence are dilated cardiopathy and mitral valve degeneration. The referred syndrome is a result of neurohumoral decompensating physiological mechanisms that cause the exarcebation of blood volume, increase in sympathetic activity, increase in O<sub>2</sub> consumption by myocardial cells, inducing then to signals such as, cough, dyspnea and intolerancy to physical activities. The main physiological mechanisms involved are; the activation of the aldosterone angiotensin system, activation of sympathetic autonomic nervous system, release of vasopressin and the increase in the vagal tone. The congestion leads to the appearance of characteristic clinical signs, such as, low oxigenation, cyanotic mucoses and edema. According to the signs location, the CHF can be classified into right congestive, left congestive or low debit. The mechanisms comprehension is needed in the analysis of diagnostic methods, such as, radiography, ultrasonography, echocardiography and laboratorial tests. Thus, based on the diagnostic methods and clinical signs, the right therapy can be implemented according the each individual patient. The therapy is based on 5 principles that include: low sodium diet, digitalics, diuretics, arterial and venous dilators and resting. Despite the adoption of drugs and handling actions in patients with CHF, the prognostic varies from reserved to bad, depending in a wide range of the owner, the better survival rate and the treatment success.

**KEYWORDS:** ascitis, congestion, diagnostic, dyspnea, inodilatator

## 1 | INTRODUÇÃO

A Insuficiência Cardíaca Congestiva (ICC) é uma síndrome clínica na qual o coração é incapaz de bombear o sangue de maneira eficiente, afetando a ejeção ventricular e o retorno venoso (TRALDI JUNIOR, 2008). O mesmo autor cita que uma ejeção ventricular ineficiente, afeta a perfusão tecidual e a capacidade ao exercício. Assim, mecanismos compensatórios são ativados para reestabelecer a

perfusão tecidual, o que acaba iniciando a síndrome clínica congestiva.

SCHOBBER et. al (2010), traz a ICC como sendo comum em cães e frequentemente fatal, caracterizada por disfunção cardíaca, ativação neuro-hormonal, retenção de sódio e água, e aumento das pressões de enchimento do ventrículo esquerdo. Nesse caso, considerada uma causa secundária frequente à doença degenerativa de válvula mitral (DDVM) e cardiomiopatia dilatada (CMD).

O desencadear dos mecanismos compensatórios confluem para sinais clínicos associados à disfunção sistólica e/ou diastólica do miocárdio, como congestão e edema (CAMACHO & PEREIRA, 1999). A partir dos sinais junto à métodos diagnósticos adequados pode ser fazer avaliação e implementar um tratamento correto, podendo aumentar a sobrevida do paciente e melhorar o prognóstico (ISRAËL, 2012).

Nos últimos anos, alguns estudos como os de YONEZAWA et. al (2010) e RUIZ et. al (2007) tem mostrado que a busca por métodos de diagnóstico e tratamento em pacientes cardíacos podem futuramente ter aplicabilidade na medicina veterinária. YONEZAWA et. al (2010), traz por exemplo a adoção de biomarcadores cardíacos para agilizar o processo de diagnóstico. No entanto, a autora aponta as dificuldades de seu uso devido à não apresentação dos critérios para um bom marcador cardíaco como, alta sensibilidade, especificidade e baixo custo. Quanto ao tratamento, RUIZ et. al (2007) aborda a utilização de células-tronco no tratamento de doenças cardíacas em humanos, o que possivelmente pode ser aplicado na medicina veterinária em um futuro próximo.

. Com base no exposto, faz-se necessário frente à ICC, a compreensão de sua fisiopatogenia, suas classificações, sinais clínicos, métodos diagnósticos utilizados, tratamentos e prognóstico. Desta forma, o presente trabalho aborda uma ampla revisão de literatura sobre a ICC em cães, ressaltando principalmente seus mecanismos desencadeadores, sinais clínicos, exames diagnósticos e fármacos utilizados no tratamento da congestão, além de sinais clínicos associados.

## **2 | FISIOPATOGENIA DA INSUFICIÊNCIA CARDÍACA CONGESTIVA**

O coração como bomba, pode se tornar insuficiente de duas formas. Primeiro pela incapacidade de bombear sangue para as artérias aorta ou pulmonar caracterizando a insuficiência cardíaca de baixo débito ou segundo, por não conseguir esvaziar adequadamente os reservatórios venosos caracterizado a insuficiência cardíaca congestiva (BAZAN et. al, 2009).

Considerando a síndrome clínica de insuficiência cardíaca, SANTOS JUNIOR et. al (2007), dizem que esta é resultado de uma “... manifestação de consequências circulatórias” e essas consequências levam à ativação de diversos

mecanismos compensatórios neuro-humorais que buscam manter a função cardíaca desencadeando assim, o aparecimento de sinais clínicos característicos. Dentre os mecanismos neuro-humorais ativados incluem-se o aumento do tônus nervoso do simpático, ativação do sistema renina-angiotensina-aldosterona (SRAA) e liberação de vasopressina, também conhecida como hormônio antidiurético. BAZAN et. al (2009), cita ainda a atenuação do tônus vagal.

A integração e ativação dos mecanismos neuroendócrinos tem por objetivo manter o débito cardíaco (DC) de modo a atender as exigências teciduais (DUNN et. al, 2001). Para WARE (2006), a intensidade de ativação desses mecanismos varia de acordo com a gravidade e etiologia da insuficiência cardíaca e o grau de ativação, que por sua vez, deve estar relacionado com a mortalidade e morbidade. Sendo assim, a compreensão dos mecanismos compensatórios na insuficiência cardíaca congestiva permite a identificação da origem do problema pelo clínico e assim, a adoção de um tratamento adequado ao paciente insuficiente.

## 2.1 Aumento do Tônus do Simpático

Uma diminuição da função ventricular, independente da causa da insuficiência cardíaca congestiva, diminui o DC e conseqüentemente a PA levando à ativação de mecanismos nervosos, dentre os quais está o aumento no tônus do sistema nervoso autônomo simpático (SANTOS JUNIOR et. al., 2007; MOTA, 2009). De acordo com STEPHENSON (2009), a ativação simpática tem por finalidade aumentar o volume sistólico (VS) e assim, o fluxo cardíaco. A ativação do sistema nervoso autônomo simpático (SNAs) ocorre a partir de uma hipotensão secundária à uma alteração cardíaca, ou seja, os barorreceptores aórticos e carotídeos identificam a queda da PA e ativa o SNAs de modo a compensar a redução do DC (MOTA, 2009).

Sabe-se que os mecanismos de feedback associados tanto ao sistema endócrino quanto ao nervoso simpático dependem em certo nível da atividade funcional dos receptores de pressão arteriais e atriais (WARE, 2006). Por isso, TRALDI JUNIOR (2008) cita que na insuficiência cardíaca crônica, os barorreceptores apresentam uma certa disfunção o que contribui para a permanência da ativação simpática, o que, possivelmente acarreta o desenvolvimento de sinais clínicos.

Com a ativação do SNAs, ocorre a liberação de noradrenalina (NOR) pelas terminações ganglionares do simpático e com isso, o SNAs estimula a contração do músculo liso de artérias e veias, sendo este efeito mediado por receptores  $\alpha$ -adrenérgicos do tipo  $\alpha$ -1 (TRALDI JUNIOR, 2008). O SNAs tem ainda efeito direto sobre a musculatura cardíaca. Esse efeito se dá por meio dos efeitos de interação NOR e receptores  $\beta$ -adrenérgico do tipo  $\beta$ -1 o que culmina em efeitos cronotrópico e inotrópico positivos. Em outras palavras, a ativação do simpático sobre o coração resulta em aumento da frequência cardíaca (FC) e força de contração do músculo

cardíaco (ERICKSON, 2006).

Para DeWitt et. al (2016), a noradrenalina com seu efeito inotrópico positivo tem boa aplicabilidade em pacientes com oxigenação tecidual deficiente. Em cães, a ICC em decorrência de doença degenerativa de válvula mitral e cardiomiopatia dilatada resulta de acordo com TRALDI JUNIOR (2008), em maiores níveis plasmáticos de NOR que podem ser explicados pela diminuição da receptação pelas terminações nervosas adrenérgicas e isso possivelmente resulta em efeitos inotrópicos e cronotrópicos positivos mais acentuados.

A partir da ativação simpática, tem-se os efeitos de taquicardia e vasoconstrição periférica podendo aumentar a PAe DC, favorecendo a perfusão tecidual que até então encontra-se reduzida. Porém, à medida que esses mecanismos compensatórios perpetuam por um longo prazo, ou seja, de forma crônica, ocorre o aparecimento de sinais clínicos como cansaço, intolerância ao exercício, taquicardia e arritmias (PEREIRA et. al, 2005).

Além dos sinais anteriormente citados, tem-se que devido à ação sensitiva dos receptores de pressão na aorta e na carótida, a atividade dos barorreceptores à medida que a pressão na câmara atrial aumenta, contribui para a retenção de sódio e água. O estiramento dos receptores atriais promove por sua vez, secreção de peptídeo natriurético atrial (ANP) que aumenta o fluxo sanguíneo renal e da taxa de filtração glomerular e aumento da excreção renal de sódio e água (SIMÕES e SILVA et. al, 2008).

A estimulação crônica de receptores adrenérgicos promove um aumento na pós-carga e isso leva à um aumento na demanda de oxigênio pelas células contráteis do músculo cardíaco, além de favorecer arritmias ventriculares, disfunção das câmaras ventriculares e remodelagem cardíaca (TRALDI JUNIOR, 2008; MOTA, 2009). De acordo com CAMACHO & PEREIRA (1999), o aumento da pós-carga e a maior demanda de oxigênio, favorece ainda a remodelagem cardíaca e assim aumenta as chances de desenvolvimento de arritmias.

O SNAs tem efeito não só no coração, mas também nos rins. DUNN et. al (2001) e TRALDI JUNIOR (2008), pontuam que a ativação renal pelo sistema simpático estimula o aparelho justaglomerular a aumentar a secreção de renina. Dessa forma, tem-se a ativação do SRAA (CAMACHO & PEREIRA, 1999). O SRAA, tido como mecanismo de ativação mais demorado, é ativado quando a ação do SNAs não é suficiente. Em outras palavras, se a resposta rápida para uma disfunção do coração não é suficiente para manter a homeostasia hemodinâmica, o organismo então, lança mão de mecanismos de ativação e efeitos mais prolongados, como o SRAA.

## 2.2 Sistema Renina Angiotensina Aldosterona (SRAA)

De acordo com SANTOS JÚNIOR et. al (2007) e BAZAN et. al (2009), a diminuição do DC em uma ICC, promove a ativação do SRAA. Tal ativação se dá por meio da estimulação direta de  $\beta$ -adrenorreceptores e diminuição do fluxo renal no aparelho justaglomerular. Ou seja, à medida que o sistema simpático é ativado e o fluxo sanguíneo renal é reduzido, tem-se um aumento na liberação de renina com a ativação do SRAA (CAMACHO & PEREIRA, 1999). Para MOTA (2009), a liberação de renina pode ainda ser estimulada pela redução na chegada de sódio à mácula densa do túbulo contornado distal dos rins.

A renina quando liberada tem ação direta sobre o angiotensinogênio presente na circulação sanguínea convertendo-o em angiotensina I (ERICKSON, 2006). A angiotensina I por sua vez é considerada uma forma inativa, e por ser de baixa potência não tem efeito no organismo (TRALDI JUNIOR, 2008). A angiotensina I formada é hidrolisada pela ação da enzima conversora de angiotensina (ECA) sendo convertida em um octapeptídeo chamado de angiotensina II (CAMACHO & PEREIRA, 1999).

A enzima conversora de angiotensina pode ser encontrada nos pulmões e outros locais do organismo, e além de converter angiotensina I em angiotensina II, também está envolvida na degradação de cininas vasodilatadoras (TRALDI JUNIOR, 2008), dentre as quais está a bradicinina. A angiotensina II é a forma ativa da enzima (MOTA, 2009). Essa forma ativa por sua vez, tem um potente efeito de vasoconstrição (PEREIRA et. al, 2005; SANTOS JÚNIOR et. al, 2007).

Segundo CAMACHO & PEREIRA (1999), o sistema renina-angiotensina-aldosterona é considerado um sistema hormonal circulante e tecidual, pois todos os seus componentes têm sido detectados no coração e em outros tecidos. Sendo assim, TRALDI JUNIOR (2008) cita que a angiotensina II pode também ser produzida no coração, vasos sanguíneos e glândulas adrenais. Esta por sua vez, tem efeito sobre a manutenção da PA, elevando a resistência vascular periférica (RVP) e assim a pós-carga (PEREIRA, 2014).

Além dos efeitos vasoconstritores da angiotensina II, ela ainda promove a liberação de NOR, retenção renal de sódio, aumento da ingestão de água, remodelagem vascular e cardíaca, liberação de vasopressinas e de aldosterona (MOTA, 2009). O remodelamento vascular ocorre direta e indiretamente pela diminuição da síntese de óxido nítrico e inativação da bradicinina pela ECA, induzindo à uma hiperplasia, hipertrofia e apoptose das células musculares da parede dos vasos (PEREIRA et. al, 2005; TRALDI JUNIOR, 2008).

Além da sua ação vasodilatadora, a bradicinina também tem ação inibitória sobre o crescimento e proliferação celular. Da mesma forma, a angiotensina II,



não tem ação vasoconstritora apenas, mas também mitogênica. Logo, a bradicinina presente na circulação ou sintetizada pelas células endoteliais, quando catalisadas por ação da ECA, tem efeito sobre a ocorrência ou não de hipertrofia cardíaca (CAMACHO & PEREIRA, 1999).

Com relação à produção e liberação aldosterona por estímulo da angiotensina II, sabe-se que esta ocorre no córtex da glândula adrenal. A aldosterona por sua vez, promove a reabsorção de sódio e cloro e secreção de potássio e hidrogênio nos túbulos coletores e conseqüentemente a retenção de água (MICHELINI, 2008). E a retenção de água então contribui para o aumento da volemia. ERICKSON (2006) cita que o aumento do volume do líquido extracelular causado pela angiotensina, é mediado de forma direta pelos efeitos da angiotensina II no túbulo proximal e de forma indireta pela aldosterona que promove a reabsorção de sódio no túbulo distal renal.

De acordo com SOCIEDADE BRASILEIRA DE CARDIOLOGIA - SBC (2009), a reabsorção de sódio e conseqüentemente de água nos túbulos renais, promove um aumento da pré-carga. Em ação adicional indireta, a angiotensina II atua no sistema nervoso central (SNC) via neurohipófise promovendo a liberação de vasopressina ativando também o reflexo da sede (SANTOS JÚNIOR et. al, 2007), que leva à um aumento na ingestão de água e assim, tem-se maior retenção de líquidos e aumento da pré-carga.

TRALDI JUNIOR (2008) cita ainda como efeitos adicionais da angiotensina II, a exacerbação do apetite por sal, auxílio na síntese e liberação de norepinefrina neuronal, bloqueio da receptação de NOR e aumento da liberação de epinefrina da glândula adrenal. Além dos diversos efeitos mencionados, a angiotensina II promove estimulação do SNAs, o que gera uma vasoconstrição para regulação da PA (SANTOS et. al, 2000). Assim como a angiotensina II, a aldosterona também tem efeito vasoconstritor contribuindo para o aumento da PA.

A ativação do SRAA provoca inicialmente uma expansão do volume plasmático, aumentando assim o VS. Porém, quando se tem a instalação de uma insuficiência cardíaca progressiva crônica, a sobrecarga de volume sobre o coração produz uma pré-carga excessiva e isso reduz o VS, levando à uma congestão venosa favorecendo os mecanismos de formação de edema (ERICKSON, 2006).

Além da redução do volume sistólico, CAMACHO & PEREIRA (1999) mostram que cães com ICC, apresentam um aumento da RVP e aumento de pré-carga que resulta também em maior consumo de oxigênio pelas células contráteis cardíacas. Também, com a reabsorção de sódio e a conseqüente retenção de água ocorre a formação de ascite, efusão pleural, congestão e edemas pulmonar e de membros (PEREIRA et. al, 2005).

Logo, cães que apresentam por exemplo, insuficiência de válvula mitral

(CAMACHO & PEREIRA, 1999), ao terem esses mecanismos de expansão volêmica ativados os quais resultam em maior RVP, acabam por ter um aumento de volume sanguíneo regurgitado para o átrio esquerdo. Essa regurgitação favorece então, a congestão venosa e conseqüente desencadeamento de formação de sinais clínicos característicos da ICC, como edema pulmonar e tosse.

### 2.3 Liberação de Vasopressina (ADH)

Como mencionado por SANTOS JÚNIOR et. al (2007) e MOTA (2009), a angiotensina II, ao ser formada tem efeito sobre a liberação de vasopressina também conhecida como hormônio antidiurético (ADH). A vasopressina é um hormônio produzido pelo hipotálamo (TRALDI JUNIOR, 2008) e, armazenado e liberado pela glândula pituitária posterior (neurohipófise) sendo este, responsável por promover vasoconstrição direta e reabsorção de água nas porções distais dos túbulos renais (MOTA, 2009).

A vasopressina por meio da circulação, chega aos rins onde reduz a produção de urina. Isso ocorre por meio da vasoconstrição renal e devido ao fato da vasopressina diminuir a excreção de sódio e água (STEPHENSON, 2009). Para WARE (2006), o volume circulante de vasopressina e outros estímulos não osmóticos também causam a liberação do hormônio em questão em pacientes com insuficiência cardíaca, mesmo que estímulos como a osmolaridade aumentada e volemia reduzida estejam presentes.

SANTOS JÚNIOR et. al (2007) por sua vez, dizem que em animais com ICC os níveis circulantes de ADH aumentam como consequência da não inibição mediada por barorreceptores e as elevações de angiotensina II. Dessa forma, a liberação do ADH leva à vasoconstrição e à reabsorção de água favorecendo o desenvolvimento de hiponatremia. O desenvolvimento de hiponatremia ocorre em função da diluição desse íon em meio ao volume de sangue aumentado proporcionado pela ação da vasopressina nos túbulos renais distais ao promover a retenção de água e redução da formação de urina (TRALDI JUNIOR, 2008).

A ação da vasopressina em reter água em conjunto com a ação da aldosterona em reabsorver sódio, promove uma expansão da volemia de modo que em um paciente com disfunção cardíaca, tem-se o comprometimento da atividade cardíaca em manter o VS em seu nível fisiológico e dessa forma, favorece o acúmulo e congestão das vias anteriores às câmaras cardíacas predispondo o aparecimento de sinais de insuficiência cardíaca congestiva (CAMACHO & PEREIRA, 1999).

### 2.4 Atenuação do Tônus Vagal

A atenuação ou diminuição do tônus vagal também conhecida como redução da estimulação do sistema nervoso autônomo parassimpático (SNAp), faz com que

os efeitos inibitórios no nodo sinoatrial reduzam e com isso tem-se o aumento da FC, levando à um mal prognóstico (MOTA, 2009). O aumento da FC ocorre pois a medida que o tônus vagal tem sua ação reduzida, os SNAs tem sua ação permitida, de modo a aumentar a FC pela interação noradrenalina e receptores  $\beta$ -adrenérgico (TRALDI JUNIOR, 2008).

### **3 | CLASSIFICAÇÃO DA INSUFICIÊNCIA CARDÍACA CONGESTIVA**

A SOCIEDADE BRASILEIRA DE CARDIOLOGIA – SBC (2009), atribui a congestão como sendo resultado de um retorno venoso aumentado que não pode ser devidamente comportando pelo ventrículo. Diferentemente, KITTLESON (1999), atribui a congestão ao ventrículo insuficiente, podendo em vezes, ambos ventrículos estarem afetados. Ou por outro lado, uma hipertensão pulmonar por insuficiência esquerda pode afetar o lado direito levando à insuficiência cardíaca direita. Dessa forma, quanto à classificação da ICC, além da ICC direita e esquerda, tem-se a de baixo débito, a qual é caracterizada por MORAIS (2005) como diminuição da perfusão tecidual e consequente oxigenação tecidual inadequada.

#### **3.1 Insuficiência Cardíaca Congestiva Direita**

Causas primárias como insuficiência valvular, doença pericárdica, obstrução do trato de saída do ventrículo direito, hipertensão pulmonar ou doença miocárdica estão associadas à ICC direita que resulta no aumento das pressões de enchimento do ventrículo direito (VD) (KITTLESON, 1999). Dessa forma, tem-se congestão em sentido retrógrado ao fluxo de sangue no ventrículo direito e alteração na hemodinâmica cardíaca que leva aos sinais característicos de ICC direita.

De acordo com GOMPF (2008), quando o lado direito do coração está comprometido, ocorre um acúmulo de sangue no fígado e no baço, e com o aumento da pressão hidrostática venosa há uma saída de fluido da cápsula hepática originando o sinal clínico de ascite. Em consequência disso, gera-se uma dificuldade respiratória já que o volume ascítico adere maior pressão sobre o diafragma. A ascite por sua vez, pode ou não estar acompanhada de efusão pleural (ROZANSKI & RUSH, 2007).

Em um estudo feito com cães, a ICC direita foi induzida com base na contração controlada da artéria pulmonar, onde verificaram como sinais resultantes, o engurgitamento venoso sistêmico, hepatomegalia e ascite, além de dilatação de câmara cardíaca e taquicardia (DAVIS et al., 1954). Esse estudo aponta que com a constrição induzida, a quantidade de sangue entregue ao ventrículo esquerdo foi comprometida. Logo, a PA foi reduzida e a tensão ventricular direita foi aumentada. A partir de então, foi possível inferir as possíveis consequências que uma estenose

de artéria pulmonar pode gerar, pensando-se assim na ocorrência de uma ICC direita e nos respectivos sinais clínicos associados.

Ao considerar ambas as circulações sistêmica e pulmonar como um circuito que funciona em série, pode-se dizer que o que afeta um lado do coração pode indiretamente afetar o outro lado, causando por exemplo, uma insuficiência bilateral ou sistêmica (MIGALHAS, 2012). Sendo assim, a ICC direita pode ter efeitos sobre o aparecimento da ICC esquerda, pensando-se então em sinais clínicos generalizados em um paciente acometido pela síndrome crônica bilateral.

### 3.2 Insuficiência Cardíaca Congestiva Esquerda

Para MOTA (2009), a ICC esquerda é dada como o resultado de um aumento nas pressões de enchimento do lado esquerdo do coração associado com o aumento de volume, pressão sistólica ou doença miocárdica que leva à disfunção diastólica. Da mesma forma, ROZANSKI & RUSH (2007), complementam que a ICC esquerda se desenvolve em cães com elevadas pressões de enchimento cardíaco e induz à ocorrência de edema pulmonar com ou sem um pequeno volume de efusão pleural.

Quando se pensa em ICC esquerda, ATHAR & PALVA (2016) pontuam que a causa mais comum em cães de pequeno porte é a doença valvar degenerativa crônica de mitral (DVDCM), tendo esta condição caráter adquirido. Para MIGALHAS (2012), a ICC esquerda ocorre quando átrio e ventrículo esquerdos estão comprometidos, à exemplo da existência de um doença degenerativa de válvula mitral, assim como pontuado por ATHAR & PAIVA (2016). O mesmo autor, explica que nestes casos, um aumento da pressão venosa pulmonar causa uma congestão e conseqüente edema pulmonar e por conseqüente no aparecimento de sinais como tosse, taquipneia, dispnéia e intolerância ao exercício.

LOBO & PEREIRA (2002), trazem que a existência de uma disfunção ventricular sistólica causa a diminuição do DC e conseqüentemente tem-se a ativação de mecanismos compensatórios que levam à retenção de água e sódio a nível renal. Dessa forma tem-se aumento do volume de sangue e retorno venoso (RV) e conseqüente aumento de volume intracardíaco (sobrecarga) com retenção de sangue no ventrículo esquerdo. Logo, tem-se início à formação dos sinais clínicos de ICC esquerda.

Essa sobrecarga é uma explicação comum sobre o porquê cães desenvolvem a ICC esquerda, uma vez que esta pode causar injúrias ao ventrículo esquerdo desenvolvendo assim, danos miocárdico, hiperfunção e exaustão (ERLING & MAZZAFERRO, 2008). Considerando o mecanismo de *Frank-Starling* para o coração, os mesmo autores pontuam que quanto maior é o estiramento do miocárdio antes da contração, maior será a força de contração. Isso ocorre na tentativa de manter o DC e as funções cardíacas normais.

No entanto, de acordo com LOBO & PEREIRA (2002) essa função fisiológica pode se reverter com um quadro mais avançado da doença e dessa forma, a contratilidade miocárdica ficar comprometida levando o ventrículo esquerdo (VE) a se dilatar até seu limite. Os rins por sua vez, como continuam a reter sódio e água, mesmo princípio observado na ICC direita, levam ao aumento da pressão diastólica final (PDF) no VE que de forma retrógrada atinge o átrio esquerdo, veias e leito capilar, levando ao aparecimento de edema pulmonar.

De acordo com NELSON & COUTO (2006), o mecanismo do edema engloba perturbações à nível de pressões hidrostáticas capilares, pressões oncóticas nos capilares ou interstício, drenagem linfática insuficiente e permeabilidade de proteínas. Numericamente, ERLING & MAZZAFERRO (2008) citam que em cães, os valores normais para pressão atrial esquerda é entre 4 e 12 mmHg. Logo, esses autores trazem que se a pressão atrial esquerda aumenta de súbita e excede o valor crítico de 23 mmHg, terá a formação de edema pulmonar.

Na circulação venosa pulmonar, a pressão hidrostática desequilibra as forças de *Starling* representadas na Figura 1. Essas forças agem nos leitos capilares e dessa forma, rompe com o balanço homeostático normal entre as forças hidrostáticas e de pressão oncótica intersticial (ERLING & MAZZAFERRO, 2008). GUYTON & HALL (2005) atribuem como uma das principais funções do sistema linfático, a devolução de líquido e proteínas filtradas nos capilares à circulação. Logo, o não retorno dessas proteínas e líquidos à circulação gera uma depleção do volume plasmático. Tal desequilíbrio nas forças de *Starling* acarreta na formação de edema, citado por LUZ (2009) como tendo sua origem, na grande maioria das vezes associada à ICC esquerda.

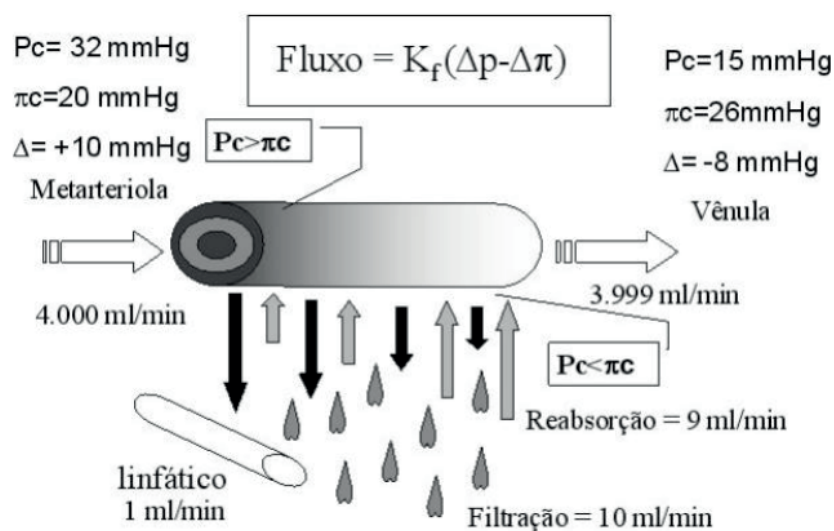


Figura 1 - Forças de *Starling* que atuam em leito capilar. Os valores de pressão são dados em mmHg.  $P_c$ , pressão hidrostática capilar e  $\pi_c$ , pressão oncótica ou coloidosmótica capilar

Fonte: COELHO (2004)

### 3.3 Insuficiência Cardíaca de Baixo Débito

De acordo com OYAMA (2010), a insuficiência cardíaca de baixo débito está presente em casos de disfunção miocárdica grave, caracterizada por uma redução significativa no DC. A redução no DC tem por sua vez, efeito sobre a redução da perfusão e oxigenação dos tecidos, levando em uma “fase mais avançada da IC” ao aparecimento de sinais como depressão, fraqueza muscular, azotemia pré-renal e síncope (MOTA, 2009). Além destes, cita-se ainda intolerância ao exercício, extremidades frias e mucosas pálidas.

Quando se compara os sinais de insuficiência de baixo débito com os sinais de ICC direita e esquerda, WARE (2015) aponta que estes são semelhantes já que o fluxo de saída do lado esquerdo é pareado ao DC do lado direito. Logo, se o DC do lado esquerdo do coração sofre redução, o DC do lado direito do coração também será afetado, já que este obedece à um circuito em série (MIGALHAS, 2012).

Na insuficiência cardíaca de baixo débito, uma redução súbita do DC pode resultar em quadros de síncope. Isso se deve à não capacidade do coração em estabelecer uma regulação na taxa de ejeção ventricular para atender às exigências do momento, como ocorre em casos de exercício e estresse, em casos de arritmias ou uso de medicação hipotensiva (MORAIS, 2005). Da mesma forma pode-se pensar na redução da oxigenação para o SNC como consequência de uma taxa de ejeção insuficiente pelo ventrículo esquerdo.

## 4 | ESTADIAMENTO DA INSUFICIÊNCIA CARDÍACA CONGESTIVA

Após a apresentação da insuficiência cardíaca e suas três formas principais, sabe-se que esta pode ser clinicamente identificada com base nos sinais de baixo DC ou sinais de congestão (TRALDI JUNIOR, 2008). De modo a compreender a gravidade da insuficiência cardíaca independente de sua etiologia, alguns modelos de estadiamento/classificação foram propostos pela *American Heart Association* (AHA), *New York Heart Association* (NYHA) e *International Small Animal Cardiac Health Council* (ISACHC).

Como mencionado por MIGALHAS (2012), o estadiamento da insuficiência cardíaca permite que os pacientes sejam classificados com base na gravidade dos sinais clínicos apresentados e isso facilita a adoção de uma terapia mais adequada bem como uma análise comparativa entre indivíduos. A *AMERICAN HEART ASSOCIATION* (2017), embora desenvolvida para seres humanos, adota um sistema de classificação que se baseia na limitação dos pacientes durante a atividade física e na severidade dos sintomas como mostra a Tabela 1.

<b>Classe</b>	<b>Limitação Durante Atividade Física</b>
<b>I</b>	Sem limitação de atividade física. Atividade física regular não causa fadiga, palpitação, dispneia.
<b>II</b>	Leve limitação de atividade física. Confortável ao repouso. Atividade física regular resulta em fadiga, palpitação, dispneia.
<b>III</b>	Limitação física marcante. Confortável ao repouso. Atividade física mais leve que o normal já causa fadiga, palpitação, ou dispneia.
<b>IV</b>	Incapaz de conduzir qualquer atividade física sem desconforto. Sintomas de IC ao repouso. Se qualquer atividade física é realizada, o desconforto aumenta.
<b>Classe</b>	<b>Avaliação Objetiva com Base na Severidade dos Sintomas</b>
<b>A</b>	Sem evidência de doença cardiovascular. Ausência de sintomas e sem limitação quando em atividade física regular.
<b>B</b>	Evidência mínima de doença cardiovascular. Sintomas leves e limitação branda durante atividade regular. Confortável ao repouso.
<b>C</b>	Evidência moderadamente severa de doença cardiovascular. Limitação marcante quando em atividade devido aos sintomas, mesmo durante uma atividade menos intensa. Confortável apenas ao repouso.
<b>D</b>	Evidência severa de doença cardiovascular. Limitações severas. Sintomas presentes mesmo quando em repouso.

Tabela 1 - Classificação do paciente com insuficiência cardíaca (IC) de acordo com a *American Heart Association*

Fonte: Adaptado de <http://www.heart.org> (2017)

A *New York Heart Association* por sua vez, também desenvolvida para humanos, traz uma classificação para a insuficiência cardíaca, mostrada na Tabela 2, com base na tolerância ao exercício (MIGALHAS, 2012). Tal classificação com base na tolerância individual é apontada por OYAMA (2010) como sendo uma condição limitante tendo em vista que nem todos os animais realizam o mesmo grau de exercício, podendo assim, mascarar a doença em seus estágios iniciais. Finalmente, no ano de 1995, a *International Small Animal Cardiac Health Council* criou a classificação ISACHC apresentada na Tabela 3 para uso na Medicina Veterinária (MOTA, 2009).

<b>Classe</b>	<b>Tolerância ao Exercício</b>
<b>I</b>	Paciente com doença cardíaca assintomática.
<b>II</b>	Paciente mostra sinais clínicos em exercício vigoroso e alguma fadiga durante a sua atividade diária. Confortável em repouso.
<b>III</b>	Paciente mostra sinais clínicos mesmo durante atividade de rotina, apresenta fadiga mesmo com atividade inferior ao normal. Confortável em repouso.
<b>IV</b>	Paciente mostra desconforto e sinais mesmo em repouso.

Tabela 2 – Classificação do paciente com insuficiência cardíaca (IC) pela *New York Heart Association* com base na tolerância ao exercício

Fonte: Adaptado de MIGALHAS (2012) e WARE (2015)

Classe de IC	Sinais Clínicos	
Classe I	Assintomático	I <sub>A</sub> Dilatação cardíaca ausente ou mínima
	Sinais de IC no exame clínico (p.ex. sopro)	I <sub>B</sub> Dilatação cardíaca ligeira
Classe II	IC ligeira a moderada	Sinais de IC: intolerância ao exercício, tosse, dispneia, ascite
Classe III	IC avançada	III <sub>A</sub> Possível tratamento em ambulatório
	Dispneia marcada e grave, ascite	III <sub>B</sub> Hospitalização obrigatória; edema pulmonar grave, derrame pleural

Tabela 3 – Classificação da insuficiência cardíaca de acordo com a *Internacional Small Animal Cardiac Health Council*

Fonte: Adaptado de MOTA (2009) e ISRAËL (2012)

## 5 | SINAIS CLÍNICOS DE INSUFICIÊNCIA CARDÍACA CONGESTIVA

A insuficiência cardíaca é uma síndrome crônica e progressiva e, por isso, o desenvolvimento de sinais clínicos é inevitável. No entanto, a sintomatologia verificada não é obrigatoriamente devido à uma descompensação, podendo estar relacionada também com uma progressão da doença e com causas extracardíacas, dentre as quais incluem por exemplo, a anemia, o aumento do tônus simpático e o aumento do consumo de O<sub>2</sub> pelas células miocárdicas (MORAIS, 2005 & PEREIRA, 2014).

De acordo com PEREIRA (2014), os sinais clínicos na IC são determinados com base no lado do coração em que a congestão se estabelece. Quando referente ao lado esquerdo tem-se os sinais clínicos de ICC esquerda e quando do lado direito os sinais de ICC direita. Nos casos em que ambos os lados sofrem congestão tem-se sinais predominantes de uma insuficiência cardíaca congestiva bilateral também conhecida como sistêmica.

Dentre todas as apresentações de ICC relatadas, o sinal de edema constitui-se como um dos principais e mais agravante (LUZ, 2009). De forma geral, LOBO & PEREIRA (2002) pontuam que na IC, os sinais geralmente observados incluem: letargia, intolerância ao exercício, fraqueza, anorexia, síncope, dispneia, tosse e distensão abdominal.

Quando se pensa na prevalência racial, VOLLMAR (2000) traz que Dobermans e Boxers tem predominância de sinais de ICC esquerda, tais como tosse e dispneia devido ao edema pulmonar, enquanto nas outras raças predominam os sinais de ICC biventricular, desenvolvendo para além dos sinais mencionados acima; ascite, hepatomegalia e efusão pleural. A partir de então, o reconhecimento dos sinais característicos bem como a predominância de um tipo de ICC em raças caninas se torna um ponto relevante no estabelecimento subsequente de um diagnóstico eficiente e implementação de uma terapia correta. Dessa forma, ressalta-se a



importância em reconhecer e diferenciar os sinais clínicos observados na IC congestiva e de baixo débito.

### 5.1 Sinais Clínicos de ICC Direita

Na ICC direita, a pressão hidrostática aumentada provoca o extravasamento de líquido da circulação venosa para os espaços pleural e peritoneal, assim como para o interstício dos tecidos periféricos. Dessa forma, quando a quantidade de líquido extravasado excede a capacidade de drenagem dos vasos linfáticos, tem-se o aparecimento de sinais como efusão pleural, ascite e edema periférico (JUCHEN, 2009).

WARE (2015), aborda os sinais congestivos de ICC direita associando-os à elevada pressão de enchimento do coração direito. Dentre os sinais clínicos que podem ser observados tem-se congestão hepática e esplênica, efusão pleural, ortopneia, cianose, ascite, edema subcutâneo, arritmia cardíaca e distensão da veia jugular. Este último pode ser visto tanto em cães quanto em gatos, resultante da congestão do lado direito do coração levando a um aumento da pressão venosa central. Logo, a existência de distensão da veia jugular e ascite são altamente indicativos de um quadro de ICC direita (PEREIRA, 2014).

Além dos sinais clínicos de ICC direita já mencionados, CAMACHO & PEREIRA (1999) trazem ainda a presença de indivíduos com sinais como: ganho de peso e caquexia cardíaca. ERICKSON (2006) ressalta ainda que na ICC do lado direito, a presença de hidrotórax pode ocasionar um quadro de taquipneia e hiperpneia com ausência de ruídos pulmonares quando à auscultação, podendo a ascite resultar em distensão abdominal e tumefação por edema periférico nas extremidades.

### 5.2 Sinais Clínicos de ICC Esquerda

Na ICC esquerda, tem-se como resultado do aumento das pressões de enchimento e do volume do lado esquerdo do coração, um aumento da pressão que é transmitida à circulação pulmonar que por ser um sistema de baixa pressão se torna propenso à congestão, apresentando sinais clínicos como por exemplo, edema pulmonar (PEREIRA, 2014). A ocorrência de edema como já mencionado, está associada ao desequilíbrio nas forças de *Starling* que leva ao extravasamento de líquido para o interstício.

Com a ocorrência do edema, a ventilação das regiões pulmonares preenchidas com líquido são afetadas, e conseqüentemente o animal sofre com sinais característicos de um quadro respiratório (LUZ, 2009). ERICKSON (2006) explica que o líquido quando acumulado interfere nas trocas gasosas e por isso, os animais quando acometidos desenvolvem um quadro de hipóxia e hipercapnia

que resulta por conseguinte em taquipneia e hiperpneia. A ocorrência de taquipneia e hiperpneia atuam nesse caso como um quadro clínico compensatório às trocas gasosas dificultadas em função da presença do edema.

Além da ocorrência do edema, na ICC esquerda pode se observar ainda, tosse (ROZANSKI & RUSH, 2007), letargia, síncope e intolerância ao exercício (JUCHEN, 2009; LOBO & PEREIRA, 2002). PEREIRA (2014) reforça ainda que na ICC esquerda os sinais clínicos típicos estão relacionados com a dificuldade respiratória como taquipneia, ortopneia, dispneia e tosse, podendo ainda incluir fraqueza, cansaço, mucosas pálidas ou cianóticas e oligúria.

Apesar da citação da síncope, ERLING & MAZZAFERRO (2008) dizem ser esta raramente descrita. Os mesmos autores ainda trazem a tosse como sendo um sinal clínico de maior ocorrência, sendo mais comum durante o período noturno. Essa tosse é definida por COELHO et. al (2014) como sendo uma tosse crônica de baixo ruído, podendo ser confundida com um engasgo. O autor traz ainda que sua causa está relacionada na maioria dos casos com a compressão do brônquio principal quando se tem aumento atrial esquerdo. Dessa forma, sabe-se que a ICC crônica esquerda pode acarretar o desenvolvimento de congestão do lado direito, principalmente quando ocorre aumento da pressão arterial pulmonar, secundário à hipertensão venosa pulmonar (WARE, 2015).

Esse aumento da pressão arterial pulmonar secundário à hipertensão venosa leva ao aparecimento de sinais relacionados à ICC bilateral. Estes sinais por sua vez, são mais agravados. Dentre eles inclui-se fraqueza, intolerância ao exercício expresso em forma de fadiga, perda de peso, caquexia cardíaca, dispneia de esforço, taquiarritmia, perfusão periférica deficiente com aumento no tempo de preenchimento capilar, membranas pálidas, cianose e extremidades frias (CAMACHO & PEREIRA, 1999).

### 5.3 Sinais Clínicos de IC de Baixo Débito

Na IC de baixo débito, os sinais tendem a aparecer em um momento mais tardio, sendo estes resultantes de uma má função sistólica (MOTA, 2009). De acordo com WARE (2006), os sinais clínicos presentes na IC de baixo débito são similares aos apresentados para os lados direito e esquerdo do coração, já que o lado esquerdo bombeia para a circulação sistêmica apenas aquilo que recebe do lado direito via veia pulmonar.

Dessa forma, são sinais clínicos vistos na IC de baixo débito; o cansaço, fraqueza durante o exercício, síncope, azotemia pré-renal, cianose devido à fraca circulação periférica e arritmia cardíaca (SANTOS JUNIOR et. al., 2007; OYAMA, 2011; WARE, 2015). A ocorrência da síncope é explicada por MOTA (2009) como tendo ocorrência após uma diminuição súbita do DC, da mesma forma que este cita

a morte súbita como sendo possível de ocorrer em animais com CMD.

O quadro de cianose, deve-se de acordo com MIGALHAS (2012), principalmente por causa da redução da perfusão e oxigenação dos tecidos, podendo esta ser uma das explicações para a ocorrência de síncope no animal com IC de baixo débito. A avaliação do quadro clínico do animal é de extrema importância neste caso para que possa ser feita a diferenciação de distúrbios metabólicos, neuromusculares e do SNC (DUNN et. al, 2001). Os mesmos autores apontam ainda o aparecimento de sinais como choque cardiogênico com colapso, decúbito e coma.

## 6 | DIAGNÓSTICO DA INSUFICIÊNCIA CARDÍACA CONGESTIVA

De acordo com OYAMA (2011), o diagnóstico da IC, a qual se manifesta em sinais típicos de congestão ou de baixo débito cardíaco, envolve uma análise cuidadosa da história do paciente e exame físico. Além disso inclui-se a radiografia torácica, ecocardiografia, eletrocardiografia e mensuração da pressão arterial, a qual não é sempre requerida para que se chegue ao diagnóstico final bem como para que o tratamento seja iniciado. Além dos métodos citados, PEREIRA (2014) ressalta ainda a importância de se considerar além da história clínica do animal e de um exame clínico detalhado, a averiguação de alterações hematológicas por meio de exames laboratoriais, como por exemplo, hemograma, bioquímica sérica e urinálise.

Considerando o caráter crônico da ICC, se é estabelecido que o diagnóstico rápido é de grande importância clínica. Assim como para a maioria das enfermidades, sejam elas cardíacas ou não, o embasamento nos sinais clínicos é de grande relevância para o diagnóstico rápido (TRALDI JUNIOR, 2008). No entanto, SCHOBBER et. al (2010) pontua que o diagnóstico com base nos sinais clínicos possui confiabilidade limitada. Isso se deve possivelmente ao fato de que não só a ICC, mas diversas outras alterações sejam eles de causa intracardíaca ou não, podem induzir ao aparecimento de sinais clínicos semelhantes, dentre as quais citam-se por exemplo, hipertensão portal, hipoproteinemia, bronquite crônica, colapso traqueal e dirofilariose (COELHO, 2014).

Sabe-se a partir de então, que embora alguns exames de diagnóstico possam não oferecer informações concretas à respeito da função cardiovascular, existem aqueles que avaliam função cardíaca ou oferecem uma combinação de informação funcional e diagnóstica (TRALDI JUNIOR, 2008). Logo, para um diagnóstico válido de um quadro de ICC, considera-se importante a integração entre anamnese, exame físico, eletrocardiográfico, radiográfico, ecocardiográfico e laboratorial.

## 6.1 Exame Físico

De acordo com ROZANSKI & RUSH (2007), durante o exame físico podem ser visualmente notados sinais de dispneia, tosse e ascite. Estes autores ainda citam a verificação de pulso femoral fraco e veia jugular tipicamente distendida acima da base do pescoço em cães com insuficiência cardíaca direita ou biventricular. Não menos importante, ressaltam que a ICC em cães está frequentemente associada com um galope de S3 comum em animais com cardiomiopatia dilatada ou com doença valvular crônica.

OYAMA (2011) aponta que cães com CMD ou DVC (degeneração valvar crônica) geralmente apresentam ao exame físico, uma FC elevada e em casos, arritmias, enquanto que na auscultação dos pulmões, podem ser identificados sons broncovesiculares ou em alguns casos, creptações. Essas creptações são trazidas por ROZANSKI & RUSH (2007) como sendo frequentes em cães com edema pulmonar, ou seja, cães com quadro de ICC esquerda ou biventricular. Por outro lado, OYAMA (2011) diz que, as creptações não são específicas da ICC, sendo estas detectadas em doenças primárias de vias aéreas inferiores e parenquimatosas.

Contrariamente ao exposto, ERLING & MAZZAFERRO (2008) trazem que a auscultação pulmonar e cardíaca inicial pode conduzir à um diagnóstico de doença cardíaca, porém não ao diagnóstico da ICC em específico. De forma mais direcionada, TRALDI JUNIOR (2008) traz que o diagnóstico clínico da ICC direita e esquerda é baseado em sinais específicos e/ou mais frequentemente encontrados porém os sinais clínicos isolados não servem para fechar diagnóstico, mas sim como apoio da determinação do diagnóstico de ICC.

## 6.2 Exame Eletrocardiográfico

Segundo a SOCIEDADE BRASILEIRA DE CARDIOLOGIA - SBC (2003), “[o] eletrocardiograma é considerado padrão ouro para o diagnóstico não invasivo das arritmias e distúrbios de condução, além de ser muito importante nos quadros isquêmicos coronarianos, constituindo-se em um marcador de doença do coração”. Em muitas das vezes, o eletrocardiograma (ECG) na ICC em cães é utilizado para identificar o tipo de arritmia existente, podendo este variar de raça para raça. Algumas arritmias como a fibrilação atrial são comuns em CMD e provavelmente associadas com ICC (TRALDI JUNIOR, 2008).

Apesar das arritmias serem relatadas em pacientes com ICC, deve-se sempre ter em mente que um ECG normal não descarta em hipótese alguma a existência de uma ICC ou doença cardíaca (MORAIS, 2004). Na ICC, o ECG não é um teste sensível ou específico, logo, um paciente com ICC pode apresentar um ECG anormal, normal ou equivocado (ERLING & MAZZAFERRO, 2008). No entanto,

muitos autores ressaltam a importância da utilização do ECG como diagnóstico de descarte a partir da consideração de possíveis diagnósticos diferenciais (ERLING & MAZZAFERRO, 2008; TRALDI JUNIOR, 2008; PEREIRA, 2014).

De acordo com ROZANSKI & RUSH (2007), os achados eletrocardiográficos na ICC não são específicos, mas podem incluir um padrão de espessamento ventricular esquerdo ou direito e distúrbios de condução elétrica. MASARONE et. al (2017) apontam diversos fatores contribuem para os distúrbios de ritmo, dentre os quais estão: hipertrofia miocárdica, isquemia miocárdica, distúrbios eletrolíticos, distúrbios aberrantes de condução pelo feixe de His – Purkinje, aumento de catecolaminas circulantes e tônus vagal.

Considerando as arritmias, ROZANSKI & RUSH, (2007) relatam que as arritmias supraventriculares estão comumente presentes em cães com DVC, enquanto fibrilação atrial ou arritmia ventricular são mais comuns em cães com MCD. Estas por sua vez, se não tratadas podem levar à ICC. Retomando as alterações no ECG, algumas alterações comuns de serem verificadas são o aumento da altura e largura das ondas P e complexo QRS e supressão de milivoltagem de QRS, que indica a presença de efusão pericárdica e arritmias cardíacas (PEREIRA, 2014).

### 6.3 Exame Radiográfico

O exame radiográfico é utilizado para avaliar a dimensão cardíaca e detectar a presença e severidade do edema pulmonar ou efusão pleural. Na IC biventricular, por exemplo, tem-se a ocorrência de edema pulmonar (Figura 2) que como demonstrado anteriormente pode estar presente na ICC esquerda e também na ICC biventricular (LOBO & PEREIRA, 2002). No exame radiográfico, a radiografia torácica é o método mais utilizado no diagnóstico da ICC, sendo considerado como “padrão ouro”, apesar de ter sensibilidade e especificidade inespecífica (SCHOBBER et. al, 2010).

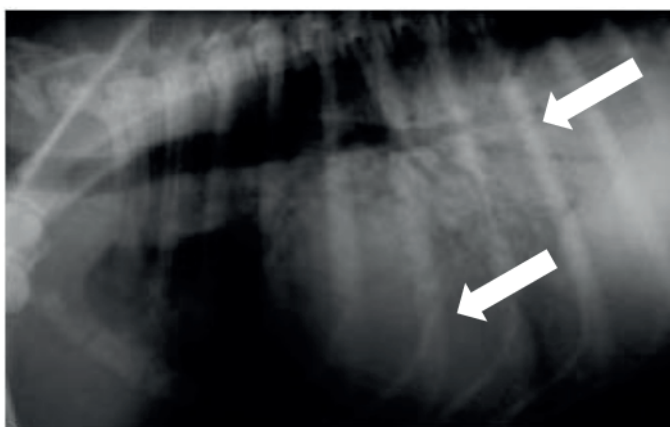


Figura 2 – Radiografia laterolateral torácica com padrão intersticial em lobo caudal sugestivo de edema pulmonar

Fonte: LOBO & PEREIRA (2002)

Para a radiografia torácica, ROZANSKI & RUSH (2007) mencionam alguns achados que podem conduzir ao diagnóstico da ICC. Dentre os achados mencionados incluem cardiomegalia, distensão venosa pulmonar, distensão da veia cava caudal, comum na ICC direita (TRALDI JUNIOR, 2008) e infiltração pulmonar peri-hilar. Esses autores explicam que em cães, a primeira evidência radiográfica em caso de ICC esquerda é um padrão intersticial que pode ser confundido com mudanças intersticiais pulmonares causadas pelo envelhecimento, podendo nesse caso ser feito o uso de furosemida para distinção dos mesmos. Além disso, em caso de ICC biventricular, pode ser visto em cães, uma efusão pleural ou ascite como mostrado na figura acima.

OYAMA (2011) aponta a radiografia torácica como o método de diagnóstico mais aplicável em caso de ICC esquerda. Logo, na radiografia para identificação de edema em um paciente com ICC já desenvolvida, as veias pulmonares podem se mostrar mais largas do que as artérias pulmonares em função da congestão ocorrente. Enquanto isso, o padrão radiográfico visto em um paciente com IC esquerda é de um infiltrado hilar a peri-hilar (Figura 3) que se difunde caudodorsalmente (ERLING & MAZZAFERRO, 2008).

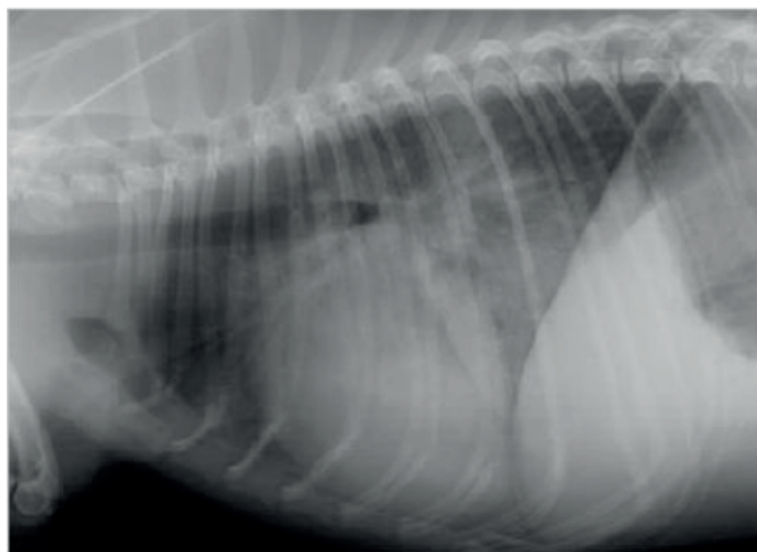

Figura 3 - Radiografia laterolateral mostrando o padrão intersticial condizente com ICC

Fonte: ERLING & MAZZAFERRO (2008)

De modo geral, na ICC existem características que são esperadas em quase todas as radiografias de pacientes com a síndrome. As características incluem: cardiomegalia ventricular e atrial, dilatação venosa sistêmica ou pulmonar e acúmulo de fluido anormal nos pulmões, sendo característicos de edema alveolar ou intersticial pulmonar (TRALDI JUNIOR, 2008). Dessa forma, KEALY et. al (2012)

consideram importante para uma interpretação racional e ponderada das radiografias cardíacas, o conhecimento da função cardíaca e dos mecanismos compensatórios ativados por alterações cardíacas.

#### 6.4 Exame Ecocardiográfico

O exame ecocardiográfico ou ecocardiografia é definido por PEREIRA (2014) como sendo o exame ultrassonográfico do coração e suas estruturas adjacentes, possibilitando um diagnóstico preciso e, em vezes, precoce das cardiopatias congênitas e adquiridas, bem como da evolução das mesmas com base na terapia instituída pelo médico veterinário. Considerando então a ICC como uma síndrome secundária à diversas causas cardíacas por exemplo, DARKE et. al (2000) pontuam que na ICC, a ecocardiografia auxilia no diagnóstico da cardiopatia responsável por desencadear a ICC.

Para o exame ecocardiográfico, ERLING & MAZZAFERRO (2008) citam dois modelos ecocardiográficos que podem auxiliar no diagnóstico da ICC, sendo estes a ecocardiografia modo M e o ecodopplercardiograma. O primeiro, mostrado na Figura 4, é também conhecido como “*motion mode*” e é um painel unidirecional em tempo real das estruturas do coração, o que promove uma medida mais precisa do tamanho e função cardíaca. Enquanto isso, o segundo, representado na Figura 5, promove um método simples e preciso de jatos provenientes de válvulas cardíacas insuficientes que podem induzir à ocorrência da ICC.

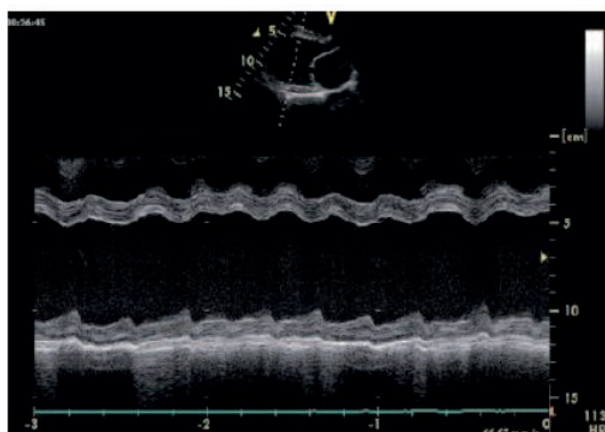


Figura 4 – Ecocardiografia modo - M de um cão com CMD demonstrando espessamento de átrio e ventrículo esquerdo

Fonte: ERLING & MAZZAFERRO (2008)

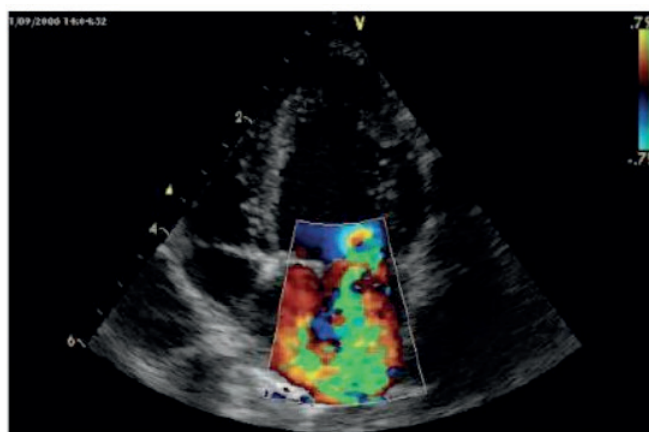


Figura 5 – Ecodopplercardiografia mostrando regurgitação de mitral em cão com degeneração mixomatosa de válvula

Fonte: ERLING & MAZZAFERRO (2008)

De acordo com ROZANSKI & RUSH (2007), o achado chave no exame ecocardiográfico para a confirmação de edema pulmonar em cães com ICC é a dilatação do átrio esquerdo. Por outro lado, espera-se em cães com suspeita de ICC

direita, uma fácil visualização do átrio direito dilatado. ERLING & MAZZAFERRO (2008) alertam que os achados ecocardiográficos raramente mudam o tratamento de emergência de um paciente com insuficiência cardíaca, considerando no entanto, a possibilidade de retardar a sua utilização até que o paciente se encontre clinicamente mais estável.

## 6.5 Exames Laboratoriais

PEREIRA (2014) diz que os exames laboratoriais como hemograma, urinálise e perfil bioquímico são importantes para avaliar as funções orgânicas de um paciente cardiopata. Dentre os achados laboratoriais que podem ser encontrados em pacientes com ICC, são citados pela literatura, a azotemia pré-renal, hipoproteinemia leve a moderada e elevações leve a moderada nas enzimas hepáticas (BOSWOOD et. al, 2008). Além destes, PEREIRA (2014) inclui a hiponatremia, cuja qual é tratada por TRALDI JUNIOR (2008) como sendo vista em quadros avançados de ICC devido à retenção de água livre.

A literatura traz ainda a avaliação sérica de ANP (peptídeo natriurético atrial) como substância produzida nos átrios e ventrículos, cuja nova forma (ANP ELISA) tem se mostrado usual no diagnóstico de ICC em cães (ERLING & MAZZAFERRO, 2008). ALVES et. al (2015) citam as troponinas cardíacas I e T como importantes biomarcadores em casos de lesões miocárdicas, podendo estar aumentadas em cães portadores de doença cardíaca crônica. Porém, YONEZAWA et. al (2010) diz que a troponina T não é totalmente cardio-específica, enquanto que a tipo I pode ser diferenciada da muscular e assim refletir diretamente lesões no miocárdio. Sua dosagem sérica pode ser feita por imunoenaios e tem se tornado um foco das pesquisas sendo já descrita em cães com CMD, DVM e ICC.

## 7 | TRATAMENTO DA INSUFICIÊNCIA CARDÍACA CONGESTIVA

O entendimento dos diversos mecanismos descompensatórios que levam à congestão, bem como aos sinais clínicos característicos associados e realização de um bom diagnóstico são necessários para que o tratamento implementado seja favorável. RUIZ et. al (2007) diz que a primeira etapa no tratamento da ICC é buscar três metas principais que incluem: aumento de sobrevida do paciente, melhora na qualidade de vida e redução dos eventos mórbidos.

Essas metas condizem com o fato de que os tratamentos adotados para a ICC são em sua grande maioria de caráter paliativo e não de caráter curativo. Logo, com o objetivo de melhorar o DC, reduzir a sobrecarga cardíaca, controlar os edemas e normalizar as arritmias, considera-se aplicável a terapia dos 5 D's na ICC, que são a dieta hipossódica, diuréticos, dilatadores venosos e arteriais, digitálicos e descanso



ou repouso, além do controle de arritmias quando presentes (ISRAËL, 2012).

## 7.1 Dieta Hipossódica e Diuréticos

Na ICC, o volume de sangue circulante é alto e por isso, deve-se ter cuidado com dietas com alta concentração de sódio, dado que este é considerado uma partícula osmoticamente ativa e por isso tende a reter mais líquidos nos vasos. Dessa forma, alimentos destinados ao consumo humano com alto teor de sal devem ser evitados na alimentação animal tais como, carnes processadas, fígado e rins, peixe enlatado, queijo, margarina, vegetais enlatados, pães, batata e petiscos processados. Da mesma forma, os petiscos de cães como couro bovino e biscoitos (NELSON & COUTO, 2006).

Cães portadores de ICC podem apresentar um quadro de caquexia cardíaca (MIGALHAS, 2012). Por isso, PEREIRA (2014) aborda que esses paciente devem ser suplementados com taurina e L-carnitina, além da inclusão de óleo de peixe (rico em ômega 3) que pode melhorar a condição corpórea do paciente, bem como o apetite. Embora a taurina, seja dada como aminoácido essencial para felinos, a sua suplementação em cães, em algumas vezes associada com a L-carnitina, tem efeito positivo na reversão de CMD associada com deficiência de taurina em Cocker Spaniel americano e outras raças Spaniels, da mesma forma que a suplementação com L-carnitina tem efeito em Boxers com cardiomiopatia.

A importância da suplementação com L-carnitina deve-se que ela atua na produção de energia para o músculo cardíaco (MIGALHAS, 2012). Além disso, o autor ainda aborda os cuidados dietéticos com animais obesos, ponto ainda discutido quanto à sua eficácia ou não, assim como suplementação com compostos antioxidantes como, vitamina C, E, e beta-caroteno para combater espécies reativas de oxigênio que possam atuar negativamente no estresse oxidativo do organismo do paciente.

Com relação aos diuréticos, estes são considerados essenciais em pacientes com ICC, tendo em vista que auxilia na redução do edema pulmonar (NELSON & COUTO, 2006). Os diuréticos reduzem a retenção de sódio, por meio da inibição da reabsorção de sódio e cloro nos túbulos renais. Logo, tem-se um aumento da diurese e redução da pressão sanguínea, além de reduzir a congestão venosa e da sobrecarga de volume sanguíneo (PEREIRA, 2014).

Os diuréticos mais utilizados para redução de edema pulmonar, ascite, ou até mesmo redução da pré-carga cardíaca são a furosemida, bumetanida, ácido etacrínico e piretanida (PEREIRA, 2014). Dentre estes, a furosemida é a mais utilizada na medicina veterinária nos casos de congestão e edema pulmonar, sendo o tratamento de primeira escolha (SANTOS JUNIOR et. al 2007; OYAMA, 2011; PEREIRA, 2014).

NELSON & COUTO (2006) explicam que a furosemida atua no ramo ascendente da alça de Henle inibindo o cotransporte ativo de Cl<sup>-</sup>, K<sup>+</sup> e Na<sup>+</sup>, promovendo a excreção desses eletrólitos além da perda de H<sup>+</sup>; Ca<sup>++</sup>; Mg<sup>++</sup> e K<sup>+</sup> na urina. Quando administrada VO, a furosemida é bem absorvida induzindo à diurese a cada 1 hora, podendo durar 6 horas. Apesar do que a literatura traz com relação ao efeito hipocalcêmico da furosemida, NELSON & COUTO (2006) citam que este é considerado raro em cães não anoréxicos. Logo, nem sempre há a necessidade de reposição eletrolítica nesses pacientes, devendo portanto ser feita a monitoração do potássio sérico em tratamentos prolongados.

Em cães, a furosemida pode ser administrada em altas doses (até 4 mg/kg IV a cada hora) até que o paciente demonstre um alívio do quadro de dispneia (ROZANSKI & RUSH, 2007). Por isso, TRALDI JUNIOR (2008) diz que quando a furosemida é administrada IV, deve-se monitorar a FR (frequência respiratória) podendo administrar uma dose maior caso não haja melhora no quadro clínico. Por outro lado, OYAMA (2011), sugere uma dose de 1 a 2 mg/kg VO a cada 12 horas. Caso a furosemida não funcione e um quadro de ICC grave refratária seja presenciado, LEFEBVRE et. al (2013) menciona a adição de espironolactona à terapia convencional, uma vez que esta tem demonstrado reduzir o número de mortes em doenças cardíacas.

## 7.2 Dilatadores venosos e arteriais

Os vasodilatadores são utilizados para melhorar o DC, reduzir a pré-carga edema e efusões em pacientes cardiopatas (PEREIRA, 2014). Na ICC, o uso de vasodilatadores arteriais de ação direta como a hidralazina, possui efeito sobre a redução das pressões de enchimento ventricular, sendo em muitas das vezes uma segunda opção, associada à um nitrato, caso o paciente não tolere os inibidores da ECA (TRALDI JUNIOR, 2008). Além da hidralazina, MIGALHAS (2012) cita ainda a amlodipina como vasodilatador arterial, porém com uso limitado em quadros agudos de IC por degeneração de válvula mitral.

Além dos vasodilatadores arteriais, existem os venodilatadores que de acordo com WARE (2009) permitem um maior volume de sangue na circulação sistêmica promovendo alívio à circulação pulmonar. São exemplos, a nitroglicerina e o nitroprussiato. Na ICC, JUCHEN (2009), diz que o uso mais comum dos nitratos é no tratamento do edema pulmonar, sendo o nitroprussiato de sódio o de predileção. A sua administração pode ser por VO, tópica ou infusão contínua IV, na qual se é feita uma dose inicial de 10 µg/min podendo atingir uma dose máxima de 300 µg/min (MUZZI, 2000).

Quando comparados aos vasodilatadores arteriais e venosos, os inibidores da ECA como o enalapril, benazepril e captopril, são os mais empregados na clínica de

pequenos animais por possuírem menores efeitos colaterais e por prolongarem a sobrevivência do paciente (PEREIRA, 2014). O principal efeito dos fármacos inibidores de ECA se dá sobre a inibição do SRAA (RIBEIRO & FLORÊNCIO, 2000). Logo, tem-se redução na reabsorção de sódio e consequente retenção de água e vasodilatação (SANTOS JUNIOR et. al, 2007).

O enalapril é inicialmente fornecido com frequência diária única, sendo administrado a cada 12 horas em pacientes com ICC, porém como na ICC o fármaco tende a ter sua meia vida aumentada, é recomendado a redução das doses utilizadas (NELSON & COUTO, 2006). Em uma revisão feita por SANTOS JUNIOR et. al (2007) foi demonstrado que por produzir alterações hemodinâmicas mínimas, o enalapril causa melhora clínica em paciente com ICC produzida por regurgitação de mitral ou CMD, logo este constitui um bom fármaco coadjuvante no tratamento de ICC.

O benazepril por sua vez, também bastante utilizado, especialmente em emergências cardíacas, reduz a vasoconstrição periférica e inibe os efeitos da aldosterona (GIMENEZ et. al, 2009). Em contrapartida, a utilização do captopril que possui maiores efeitos colaterais que o enalapril, fica sendo uma opção quando na presença de um paciente com hepatopatia grave, uma vez que o enalapril e benazepril necessitam de metabolização hepática (MIGALHAS, 2012; PEREIRA, 2014).

Outro fármaco com efeito vasodilatador é o sildenafil. Este atua na inibição da fosfodiesterase 5, localizada principalmente nos vasos pulmonares, aumentando os níveis de guanosina monofosfato cíclica (GMPc), levando à vasodilatação pelo óxido nítrico (SILVA et. al, 2012). A fonte de óxido nítrico é oriunda de nitratos orgânicos que funcionam como doadores permitindo via inibição da fosfodiesterase 5, o efeito vasodilatador (BACH et. al, 2006). GOMES (2016) mostra que este tem sido benéfico em cães com hipertensão pulmonar causada por degeneração mixomatosa de válvula mitral, auxiliando no remodelamento vascular e função cardíaca. Logo, cães com ICC por degeneração mixomatosa de válvula mitral podem ser tratados com sildenafil.

### 7.3 Digitálicos e Antiarrítmicos

Os digitálicos são utilizados para aumentar a força de contração do músculo cardíaco, efeito conhecido como inotrópico positivo. Além desse efeito podem ter efeito antiarrítmico supraventricular e vasodilatador (YNARAJA RAMÍREZ & ALBERTO MONTOYA, 2005). Para BOLFER et. al (2004), os digitálicos são usados para tratar pacientes com IC resultante de uma disfunção sistólica e com baixa FC, principalmente aqueles com fibrilação atrial, sendo os mais usados, a digoxina,

dobutamina ou dopamina e pimobendan.

A digoxina aumenta a contratilidade miocárdica, por meio da inibição da bomba  $\text{Na}^+/\text{K}^+$  ATPase causando um aumento de  $\text{Ca}^{++}$  intracelular, e também retarda a FC por meio da melhora na atividade dos barorreceptores (PEREIRA, 2014). Por outro lado, MIGALHAS (2012) cita que o efeito inotrópico da digoxina é considerado fraco, sendo utilizada principalmente com antiarrítmico para controle da fibrilação atrial, associada com propranolol ( $\beta$ -bloqueador) ou com diltiazem (bloqueador de canais de  $\text{Ca}^{++}$ ). No entanto, apesar da boa absorção por VO e uso em pacientes nefropatas, a digoxina ainda não é o fármaco de predileção para o tratar pacientes com ICC (MIGALHAS, 2012).

O pimobendan por sua vez, conhecido como inodilatador possui efeito inotrópico positivo e vasodilatador (JUCHEN, 2009), sendo indicado no tratamento de cães com ICC. O efeito inodilatador do pimobendan é de valia no tratamento de ICC causada por CMD ou DVM em cães, reduzindo os sinais clínicos e aumentando a sobrevida (FUENTES, 2004). De acordo com FERREIRA (2013), esse fármaco atua por meio de dois mecanismos diferentes para promover o efeito inodilatador, sendo um deles o aumento da sensibilização das células miocárdicas ao efeito do cálcio e outro por meio da inibição da enzima fosfodiesterase III cardíaca.

FERREIRA et. al (2012), apontam que o pimobendan possui destaque em relação à outras drogas inotrópicas positivas, destaque esse, nos casos que o tratamento a longo prazo é necessário, como ocorre na ICC. Isso se dá pela possibilidade e disponibilidade da administração do medicamento por VO. Quando por VO, o pimobendan possui rápida absorção atingindo um pico plasmático em até uma hora após a administração. É metabolizado pela via hepática em cães e eliminado via bile (FERREIRA, 2013).

#### 7.4 Descanso

O descanso ou restrição ao exercício é uma medida que deve ser adotada, portanto não ignorada em pacientes com ICC. WARE (2009) diz que a restrição de atividade física auxilia na redução do trabalho desempenhado pelo coração e isso evita uma possível descompensação ou agravamento dos sinais clínicos. Em outras palavras, evita a intensificação do processo congestivo. Logo, é indicado que os exercícios físicos intensos sejam substituídos quando preciso, por atividades mais leves. Atividades mais leves incluem nesse caso, passeio limitado de modo que o paciente possa realizar seus hábitos rotineiros de micção e defecação (TRALDI JUNIOR, 2008).

## 8 | PROGNÓSTICO

O prognóstico de uma ICC depende da causa, severidade e cuidados recebidos pelo paciente. No caso de cães com CMD o prognóstico é sempre mais reservado, principalmente em Dobermans. Caso a ICC progrida para um quadro mais severo, o prognóstico é dado como ruim (TRALDI JUNIOR, 2008). Enquanto isso, ROZANSKI & RUSH (2007) colocam que cães com CMD possuem sobrevida menor do que cães que apresentam regurgitação de mitral devido à uma DVC.

Para SILVA et. al (2014), o prognóstico para um paciente com doença mixomatosa de válvula mitral pode ser bom quando precocemente diagnosticado podendo assim evitar o desenvolvimento de ICC. COELHO et. al (2014) traz que quando as associações medicamentosas são feitas de forma correta, o prognóstico do paciente cardíaco tende a ser mais favorável, aumentando a sobrevida do mesmo.

Quando se pensa nos biomarcadores cardíacos, SANTOS (2014) mostra que estes podem validar um prognóstico menos reservado, uma vez que são capazes de detectar condições estressantes à que o miocárdio é submetido auxiliando no diagnóstico e intervenção medicamentosa antecipada à expressão clínica da doença.

Além disso, cães com ICC devido à uma doença cardíaca congênita irreparável possuem uma sobrevida de apenas alguns meses mesmo quando sobre tratamento. Com base na análise das mais diversas formas de expressão da ICC, os autores mencionados pontuam ainda que a melhora do prognóstico está intimamente ligada com a dedicação do proprietário, seja à nível monetário ou à nível de aplicação correta do tratamento prescrito

## 9 | CONSIDERAÇÕES FINAIS

A Insuficiência Cardíaca Congestiva, síndrome clínica de caráter crônico, é dotada de grande importância na clínica médica veterinária acometendo principalmente cães em idades mais avançadas e por isso junto à maior atenção e cuidado dado pelo tutor ao seu animal, esta precisa ser estudada, melhor compreendida e para ser aplicada na rotina clínica. Embora seja uma síndrome cujos mecanismos desencadeadores são bastante discutidos, esta necessita de maiores estudos para que se possa melhorar os métodos para diagnóstico da síndrome, possibilitando ainda maior acessibilidade à aqueles métodos já utilizados, uma vez que estes apresentam limitações como custo e acesso. Dessa forma, terapias medicamentosas poderão ser adotadas para os diferentes graus de pacientes cardíacos.

A literatura traz métodos de diagnóstico que embora não completamente esclarecidos, dão um novo norte às possíveis alterações que podem ocorrer em um paciente com ICC. Dentre estes, incluem os exames laboratoriais, onde a condição de níveis reduzidos de sódio no sangue sugerem quadros crônicos de ICC, bem como níveis aumentados de troponina I apontam para uma condição de ICC. Dessa forma, achados mais concretos e certificados se fazem necessário para que o diagnóstico de ICC em um paciente cardíaco seja estabelecido e assim, a causa primária identificada.

Não menos importante, se fazem necessárias maiores investigações e estudos quanto ao uso de biomarcadores cardíacos e células tronco para o diagnóstico da ICC. São técnicas apontadas como potenciais para o futuro da cardiologia tanto humana quanto animal, porém ainda dotadas de algumas restrições, como custo e/ou acesso, que até certo ponto dificultam sua aplicabilidade. Dentre os impedimentos incluem os custos e até mesmo a complexidade das técnicas para a realização e consumação do diagnóstico.

Em conclusão, a implementação do correto tratamento para a ICC depende enormemente da realização de um bom diagnóstico. Os medicamentos utilizados, como os diuréticos tem sido de grande eficácia no tratamento sintomático da ICC, assim como o pimobendan, porém não se exclui a possibilidade da inclusão de novos medicamentos com eficácia aumentada à medida que novos estudos forem sendo realizados. O paciente canino com ICC, para que tenham uma sobrevida aumentada, precisa ser diagnosticado o quanto antes para que os sinais não se intensifiquem e para que sua expectativa de vida a partir do diagnóstico possa ser o mais favorável possível, considerando o prognóstico reservado à ruim do paciente com ICC.

## REFERÊNCIAS

1. ALVES, A. C.; SOUSA, V. R. F.; SILVA, E. P.; NÉSPOLI, P. E. B.; SILVA, F. G.; ALMEIDA, A. B. P. F. Uso de biomarcadores CK-NAC, CK-MB e troponina I em cães com doença cardíaca. **Archives of Veterinary Science**, Curitiba, v. 20, n. 2, p. 103-108, ago. 2015.
2. American Heart Association. **Classes of heart failure**. Dallas, 2017. Disponível em: [http://www.heart.org/HEARTORG/Conditions/HeartFailure/AboutHeartFailure/Classes-of-Heart-Failure\\_UCM\\_306328\\_Article.jsp#.WtymUNLR\\_Dc](http://www.heart.org/HEARTORG/Conditions/HeartFailure/AboutHeartFailure/Classes-of-Heart-Failure_UCM_306328_Article.jsp#.WtymUNLR_Dc). Acesso em: 11 mar. 2018.
3. ATHAR, C. V. B.; PAIVA, J. P. Avaliação da função ventricular direita em cães (*Canis familiaris*, Linnaeus, 1758) portadores da doença valvar degenerativa crônica de mitral por meio da ecodopplercardiografia – resultados preliminares. In: Fórum da Pós-Graduação da Universidade Federal Rural do Rio de Janeiro, 11, 2016, Rio de Janeiro. **Anais do XI Fórum da Pós-Graduação da Universidade Federal Rural do Rio de Janeiro...** Rio de Janeiro: UFRRJ, 2016. p. 1-1.
4. BACH, J. F.; ROZANSKI, E. A.; MacGregor, J.; BETKOWSKI, J. M.; RUSH, J. E. Retrospective Evaluation of Sildenafil Citrate as Therapy for Pulmonary Hypertension in Dogs. **Journal of Veterinary Internal Medicine**, Madison, jun. 2006, v. 20, p. 1132-1135.

5. BAZAN, C. T.; MONTEIRO, M. E.; BISSOLI, E, G. Fisiopatologia da insuficiência cardíaca em cães. **Revista Científica Eletrônica de Medicina Veterinária**, Garça, v. 7, n. 12, p. 1-12, jan. 2009.
6. BOLFER, L. H. G.; DA SILVA, E. C. M.; LANZA, C. M. E. S.; PROCER, C.; LOPES, A. P. S. **Terapia da insuficiência cardíaca em cães – Revisão de literatura**. ResearchGate online, ago. 2004. Disponível em: <https://www.researchgate.net/publication/255172510>. Acesso em: 17 mar. 2018.
7. BOSWOOD, A.; DUKES-McEwan, J.; LOUREIRO, J.; JAMES, R. A.; MARTIN, M.; STAFFORD-JOHNSON, M.; SMITH, P.; LITTLE, C.; ATTREE, S. The diagnostic accuracy of different natriuretic peptides in the investigation of canine cardiac disease. **Journal of Small Animal Practice**, Guildford, jan. 2008, v. 49, p. 26-32.
8. CAMACHO, A. A.; PEREIRA, P. M. Fisiopatologia da insuficiência cardíaca congestiva em pequenos animais. **Revista de Educação Continuada do CRMV-SP**, São Paulo, v. 2, n. 1, p. 34-38. 1999.
9. COELHO, E. B. Mecanismos de formação de edemas. **Medicina**, Ribeirão Preto, v. 37, p. 189-198. 2004.
10. COELHO, M. R.; MUZZI, R. A. L.; SILVA, A. C.; MUZZI, L. A. L.; FIGUEIREDO, V. C. Atualizações sobre tosse em cães. **Revista Científica de Medicina Veterinária**, Garça, n. 22, 20p, jan. 2014.
11. DARKE, P.; BONAGURA, J. D.; KELLY, D. F. **Atlas ilustrado de cardiologia veterinária**. São Paulo: Editora Manole, 2000. 186p.
12. DAVIS, J. O.; HYATT, R. E.; HOWELL, D. S. Right-Sided Congestive Heart Failure in Dogs Produced by Controlled Progressive Constriction of the Pulmonary Artery. **Circulation Research**, v. 3, n. 1, p. 252-258. 1954.
13. DeWitt, E. S.; BLACK, K. J.; THIAGARAJAN, R. R.; DiNardo, J. A.; COLAN, S. D.; McGowan, F. X.; KHEIR, J. N. Effects of commonly used inotropes on myocardial function and oxygen consumption under constant ventricular loading conditions. **Journal of Applied Physiology**, Boston, 5 mai. 2016. p. 7-14.
14. DUNN J. K., ELLIOTT J.; HERRTAGE M. E. Doenças do Sistema Cardiovascular. In: DUNN J.K. **Tratado de Medicina de Pequenos Animais**. São Paulo: Roca, 2001. p. 251-340.
15. ERICKSON, H. H. O Sistema Cardiovascular. DUKES, H. H. **Fisiologia dos animais domésticos**. 12. ed. Rio de Janeiro: Guanabara Koogan, 2006. p. 163-329.
16. ERLING, P.; MAZZAFERRO, E. M. Left-Sided Congestive Heart Failure in Dogs: Pathophysiology and Diagnosis. **Compendium**, v. 1, n. 1, p. 79-92. 2008.
17. FERREIRA, F. S. **Efeitos do pimobendan e do enalapril associado à espironolactona sobre marcadores neuroendócrinos e funcionais miocárdicos em modelo experimental de miocardiopatia catecolaminérgica em coelhos (*Oryctolagus cuniculus*)**. 2013. 136f. Tese (Doutorado em Ciência Animal) – Centro de Ciências e Tecnologias Agropecuárias, Universidade Estadual do Norte Fluminense Darcy Ribeiro.
18. FERREIRA, F. S.; BARRETO, F. L.; FREITAS, M. V.; PONTES, L. A. E.; CARVALHO, C. B. Inotrópicos positivos em cães – Revisão de literatura. **Jornal Brasileiro de Ciência Animal**, v. 5, n. 10, p. 357-384. 2012.
19. FUENTES, V. L. Use of pimobendan in the management of heart failure. **Veterinary Clinics of North America: Small Animal Practice**, v. 34, n. 1, p. 1145-1155. 2004.
20. GIMENEZ, J. N.; STORT, L. A.; BAZAN, C. T.; PEREIRA, D. M. Fármacos utilizados nas

emergências de cães cardiopatas. **Revista Científica Eletrônica de Medicina Veterinária**, Garça, v. 7, n. 12, p. 1-6, jan. 2009.

21. GOMES, M. C. P. **Contribuição para a avaliação de hipertensão pulmonar em cães com doença mixomatosa da válvula mitral**. 2016. 100f. Dissertação (Mestrado em Medicina Veterinária) – Faculdade de Medicina Veterinária, Universidade de Lisboa, Lisboa.

22. GOMPF, R. E. The history and physical examination. In: TILLEY, L. P.; SMITH, F. W. K.; OYAMA, M. A.; SLEEPER, M. M. **Manual of Canine and Feline Cardiology**. 4. ed. Philadelphia: Saunders, 2008. p. 2-23.

23. GUYTON, A. C.; HALL, J. E. The Microcirculation and the Lymphatic System: Capillary Fluid Exchange, Interstitial Fluid, and Lymph Flow. In: \_\_\_\_ **Textbook of Medical Physiology**. 11. ed. Philadelphia: Elsevier, 2005. p. 181-194.

24. ISRAËL, N. V. Management of chronic congestive heart failure in small animals. **Small Animal Cardiology**, v. 7, n. 2, mar. 2012.

25. JUCHEN, T. **Uso de vasodilatadores na insuficiência cardíaca congestiva, secundária à endocardiose: Revisão de literatura**. 2009. 25f. Monografia (Especialização em Clínica Médica de Pequenos Animais) – Departamento de Ciências Animais, Universidade Federal Rural do Semi-Árido, Porto Alegre.

26. KEALY, J. K.; McALLISTER, H.; GRAHAM, J. P. **Radiografia e ultrassonografia do cão e do gato**. 5.ed. Rio de Janeiro: Elsevier, 2012. 594p.

27. KITTLESON, M. D. Pathophysiology of Heart Failure. In: KITTLESON, M. D.; KIENLE, R. D. **Small Animal Cardiovascular Medicine**. 2. ed. Saint Louis: Mosby, 1999.

28. LEFEBVRE, H. P.; OLLIVIER, E.; ATKINS, C. E.; COMBES, B.; CONCORDET, D.; KALTSATOS, V.; BADUEL, L. Safety of Spironolactone in Dogs with Chronic Heart Failure because of Degenerative Valvular Disease: A Population-Based Longitudinal Study. **Journal of Veterinary Internal Medicine**, 4 jun. 2013. n 14, p. 14.

29. LOBO, L. L.; PEREIRA, R. Cardiomiopatia dilatada canina. **Revista Portuguesa de Ciências Veterinárias**. Porto, v. 97(544), p. 153-159, 2002.

30. LUZ, F. P. **Edema pulmonar cardiogênico no cão**. 2009. 40f. Trabalho de Conclusão de Curso (Graduação em Medicina Veterinária). Faculdade de Veterinária – Universidade Federal do Rio Grande do Sul, Porto Alegre.

31. MASARONE, D.; LIMONGELLI, G.; RUBINO, M.; VALENTE, F.; VASTARELLA, R.; AMMENDOLA, E.; GRAVINO, R.; VERRENGIA, M.; SALERNO, G.; PACILEO, G. Management of Arrhythmias in Heart Failure. **Journal of Cardiovascular Development and Disease**, Switzerland, 28 fev. 2017. n. 3, p. 2017.

32. MICHELINI, L. C. Regulação da Pressão Arterial: Mecanismos Neuro-hormonais. In: AIRES, M. M. **Fisiologia**. 3. ed. Rio de Janeiro: Guanabara Koogan, 2008. p. 571-593.

33. MIGALHAS, M. A. C. M. **Percepção da qualidade de vida de canídeos com doença cardíaca por parte dos proprietários: estudo preliminar em Lisboa e Lyon**. 2012. 110f. Dissertação (Mestrado em Medicina Veterinária) – Faculdade de Medicina Veterinária, Universidade Técnica de Lisboa, Lisboa.

34. MORAIS, H. A. Pathophysiology of Heart and Clinical Evaluation of Cardiac Function. In: ETTINGER, S. J.; FELDMAN, E. C. **Textbook of Veterinary Internal Medicine**. 6. ed. Saint Louis: Saunders, 2005. p. 692-712.



35. MORAIS, H. A. Fisiopatologia da insuficiência cardíaca e avaliação clínica da função cardíaca. In: ETTINGER, S. J.; FELDMAN E. C. **Tratado de medicina interna: doenças do cão e do gato**. Rio de Janeiro: Guanabara Koogan, 2004. p. 732-753.
36. MOTA, R. P. L. S. **Abordagem à Síndrome de Insuficiência Cardíaca no cão e no gato**. 2009. 56f. Dissertação (Mestrado em Medicina Veterinária) – Universidade do Porto, Porto.
37. MUZZI, R. A. L.; MUZZI, L. A. L.; PENA, J. L. B.; NOGUEIRA, R. B. Cardiomiopatia dilatada em cão – relato de caso. **Ciência Rural**, Santa Maria, v. 30, n. 2, p. 355-358, abr. 2000.
38. NELSON, R. W.; COUTO, C. G. Abordagem Terapêutica da Insuficiência Cardíaca. In: \_\_\_\_\_. **Medicina Interna de Pequenos Animais**. 3. ed. Saint Loius: Elsevier, 2006. p. 53-73.
39. OYAMA, M. A. Canine Heart Failure - Early Diagnosis, Prompt Treatment. **NAVCC Clinician's Brief**, v. 9(5), 2011. Disponível em: [http://repository.upenn.edu/vet\\_papers/3](http://repository.upenn.edu/vet_papers/3). Acesso em: 17 mar. 2018.
40. OYAMA, M. A. Heart failure. In: FUENTES, V. L.; JOHNSON, L. R.; DENNIS, S. **BSAVA manual of canine and feline cardiorespiratory medicine**. 2. ed. BSAVA, 2010. p. 112-120.
41. PEREIRA, A. G. O. **Insuficiência Cardíaca em Cães**. 2014. 59f. Monografia (Graduação em Medicina Veterinária) – Centro de Saúde e Tecnologia Rural, Universidade Federal de Campina Grande, Patos.
42. PEREIRA, P. M.; CAMACHO, A. A.; MORAIS, H. A. Tratamento de insuficiência cardíaca com benazepril em cães com cardiomiopatia dilatada e endocardiose. **Arquivo Brasileiro de Medicina Veterinária e Zootecnia**. São Paulo, v. 57, n. 2, p. 141-148, 2005.
43. RIBEIRO, J. M.; FLORÊNCIO, L. P. Bloqueio farmacológico do sistema renina-angiotensina-aldosterona: inibição da enzima de conversão e antagonismo do receptor AT1. **Revista Brasileira de Hipertensão**, Belo Horizonte, v. 7(3), p. 293 – 302, jul./set. 2000.
44. ROZANSKI, E. A.; RUSH, J. E. **Small Animal Emergency and Critical Care Medicine**. New York: Manson, 2007. 292 p.
45. RUIZ, M, A.; GRECO, O. T.; JACOB, J. L. B.; ARDITO, R. V.; LAGO, M. R.; GRECO, R. L.; SANTOS, A. B.; RUIZ, L. P.; POLONI. Insuficiência Cardíaca: do Tratamento Farmacológico à Terapia-Celular. **Relampa**. São Paulo, v. 20, n. 3, p. 185-195, set. 2007.
46. SANTOS, R. A. S.; FAGUNDES-MOURA, C. R.; SIMÕES e SILVA, A. C. Efeitos cardiovasculares e renais do sistema renina-angiotensina. **Revista Brasileira de Hipertensão**. Belo Horizonte, v. 7, n. 3, p. 227-236, jul./set. 2000.
47. SANTOS, G. K. X. Técnicas diagnósticas complementares aplicadas a cardiologia veterinária de pequenos animais. 2014. 61f. Trabalho de Conclusão de Curso (Graduação em Medicina Veterinária) – Centro de Saúde e Tecnologia Rural, Universidade Federal de Campina Grande, Patos.
48. SANTOS JÚNIOR, E. R.; MELO, A. N.; WISCHRAL, A. Fisiopatologia da insuficiência cardíaca e o uso do maleato de enalapril em cães. **Ciência Veterinária nos Trópicos**. Recife, v. 10, n. 1, p. 1-8, jan./abr. 2007.
49. Sociedade Brasileira de Cardiologia - SBC. Diretriz de interpretação de eletrocardiograma de repouso. **Arquivos Brasileiros de Cardiologia**, v. 80, n. 2, p. 1-18, 2003.
50. SOCIEDADE BRASILEIRA DE CARDIOLOGIA – SBC. II Diretriz brasileira de insuficiência cardíaca aguda. **Arquivos Brasileiros de Cardiologia**, v. 80, n. 3, p. 1-65, 2009.

51. SCHOBBER, K. E.; HART, T. M.; STERN, J. A.; LI, X.; SAMII, V. F.; ZEKAS, L. J.; SCANSEN, B. A.; BONAGURA, J. D. Detection of Congestive Heart Failure in Dogs by Doppler Echocardiography. **Journal of Veterinary Internal Medicine**. v. 24, p. 1358-1368, 2010.
52. SIMÕES e SILVA, A. C.; PINHEIRO, S. V. B.; SANTOS, R. A. S. Peptídeos e interação coração-rim. **Revista Brasileira de Hipertensão**, Belo Horizonte, v. 15, n. 3, p. 134-143, mai. 2008.
53. SILVA, A. C.; OBERLENDER, G.; MUZZI, R. A. L.; MUZZI, L. A. L.; COELHO, M. R. Hipertensão pulmonar em cães e gatos: revisão de literatura. **Revista Científica de Medicina Veterinária**, Garça, n. 19, p. 1-13, jul. 2012.
54. SILVA, A. C.; MUZZI, R. A. L.; MUZZI, L. A. L.; FERREIRA, D. F.; OBERLENDER, G.; OLIVEIRA, M. S.; NOGUEIRA, R. B.; TICLE, L. B. Use of discriminant analysis based on echocardiography for classification of congestive heart failure in dogs with myxomatous mitral valve disease. **Arquivo Brasileiro de Medicina Veterinária e Zootecnia**, v. 66, n. 6, p. 1727-1734, jun. 2014.
55. STEPHENSON, R. B. Respuestas cardiovasculares integradas. In: CUNNINGHAM, J. G.; KLEIN, B. G. **Fisiología veterinária**. 4. ed. Espanha: Elsevier, 2009. p. 286-295.
56. TRALDI JUNIOR, J. S. **Fisiopatologia e terapia da insuficiência cardíaca congestiva em pequenos animais: Revisão de literatura**. 2008. 74f. Trabalho de Conclusão de Curso (Graduação em Medicina Veterinária) – Universidade Camilo Castelo Branco, Descalvado.
57. VOLMAR, A. C. The Prevalence of Cardiomyopathy in the Irish Wolfhound: A Clinical Study of 500 Dogs. **Journal of the American Animal Hospital Association**, Wissen. v. 36, p. 125-132, mai./abr. 2000.
58. WARE, W. A. Distúrbios do Sistema Cardiovascular. In: NELSON, R. W.; COUTO, C. G. **Medicina Interna de Pequenos Animais**. 5. ed. Rio de Janeiro: Elsevier, 2015. p. 1-12.
59. WARE, W. A. Cardiovascular System Disorders. In: NELSON, R. W.; COUTO, C. G. **Small Animal Intern Medicine**. Saint Louis: Mosby/Elsevier, 2009. p. 96-116.
60. WARE, W. A. Manifestações Clínicas da Insuficiência Cardíaca. In: NELSON, R. W.; COUTO, C. G. **Medicina interna de pequenos animais**. Rio de Janeiro: Elsevier, 2006. p. 1-68.
61. YNARAJA RAMÍREZ, E.; ALBERTO MONTOYA, J. **Manual clínico de cardiologia básica em el perro y el gato**. Espana: SERVET, 2005. 288 p.
62. YONEZAWA, L. A.; SILVEIRA, V. F.; MACHADO, L. P.; KOHAYAGAWA, A. Marcadores cardíacos na medicina veterinária. **Ciência Rural**. Santa Maria, v. 40, n. 1, p. 222-230, fev. 2010.

## TROCLEOPLASTIA E TRANSPOSIÇÃO DA TUBEROSIDADE TIBIAL PARA CORREÇÃO DE LUXAÇÃO PATELAR GRAU 4 EM CÃO: RELATO DE CASO

Data de aceite: 13/04/2020

### Rafaela Andréa Gonçalves Dias

Graduandos do curso de Medicina Veterinária da UNIME

rafaela\_dias20@hotmail.com

### Rafaela Cabral de Souza

Graduandos do curso de Medicina Veterinária da UNIME

### Nataniele de Almeida Rios

Aprimorandos do Programa de Aprimoramento em Medicina Veterinária da UNIME

### Juliano Jácomo Mendes Silotti

Aprimorandos do Programa de Aprimoramento em Medicina Veterinária da UNIME

### Marcus Vinícius Lima David

Aprimorandos do Programa de Aprimoramento em Medicina Veterinária da UNIME

### Levi Oliveira dos Santos

Professor do curso de Medicina Veterinária da UNIME

**RESUMO:** A luxação de patela é uma das mais comuns anormalidades que acomete o joelho dos cães. A trocleoplastia é a técnica que aprofunda a tróclea rasa, ausente ou convexa. O objetivo deste relato foi demonstrar a eficácia da técnica cirúrgica composta de trocleoplastia por recessão associada à transposição da tuberosidade tibial e sobreposição da fásia lata

no tratamento da luxação patela em um cão. Foi possível concluir que as técnicas cirúrgicas de trocleoplastia, transposição da tuberosidade tibial e imbricação do retináculo foram eficazes para o reposicionamento da patela de cão com luxação de patela grau 4.

**PALAVRAS-CHAVE:** Tibia; Cirurgia ortopédica; Joelho; Imbricação.

### TROCLEOPLASTY AND TRANSPOSITION OF TIBIAL TUBEROSITY FOR PATCH LUXURY CORRECTION GRAU 4 IN CANINE: CASE REPORT

**ABSTRACT:** Patella dislocation is one of the most common abnormalities that affects the knees of dogs. Trocleplasty is the technique that deepens the shallow, absent or convex troika. The objective of this report was to demonstrate the efficacy of the surgical technique composed of recessional trocleplasty associated with tibial tuberosity transposition and overlapping of the lata fascia in the treatment of patella dislocation in a dog. It was possible to conclude that surgical techniques of trocleplasty, tibial tuberosity transposition and retinaculo imbrication were effective for repositioning the dog patella with grade 4 patella dislocation.

**KEYWORDS:** Tibia; Orthopedic surgery; knee; imbrication.

## INTRODUÇÃO

A luxação de patela é uma das mais comuns anormalidades que acomete o joelho dos cães (TOMLINSON E CONSTANTINESCU, 1994). Consiste no deslocamento repentino ou permanente da patela em relação ao sulco troclear, podendo ser medial ou lateral (PIERMATTEI; FLO; DECAMP, 2006). Esta afecção, na sua grande maioria, ocorre de forma medial e congênita em cães de pequenas raças, como também acomete cães de raças médias a grandes, com prevalência a luxação patelar lateral e traumática. A lesão é classificada de acordo com o tipo e a severidade das anormalidades em graus 1, 2, 3 e 4 (TOMLINSON & CONSTANTINESCU, 1994; L'EPLATTENIER & MONTAVON, 2002; SCHULZ, 2007). Nos dois primeiros graus, a luxação patelar é considerada recorrente e nos dois últimos é considerada permanente (ROUSH, 1993), nesse caso a cirurgia é indicada.

A escolha da técnica a ser aplicada está associada à preferência e habilidade do cirurgião, porém geralmente é requerida a combinação de procedimentos conforme a anormalidade específica presente (ROUSH, 1993; TOMLINSON & CONSTANTINESCU, 1994; SCHULZ, 2007).

Segundo Schulz, 2007 existem diversas técnicas operatórias que tem por finalidade limitar a patela ao sulco troclear. A transposição da tuberosidade da tíbia, liberação de restrição medial, reforço de restrição lateral, aprofundamento do sulco troclear, osteotomia femoral e osteotomia tibial têm sido utilizados para correção da patela. Em geral, combinação de técnicas é necessária e a correta escolha depende da gravidade da luxação, presença de deformidades esqueléticas e preferência do cirurgião. A trocleoplastia é a técnica que aprofunda a tróclea rasa, ausente ou convexa. A transposição da tuberosidade tibial (TTT) objetiva recolocar esta estrutura mais cranialmente no membro, isto ajudará na estabilidade patelar. (Brinker et al., 1999).

O objetivo deste relato foi demonstrar a eficácia da técnica cirúrgica composta de trocleoplastia por recessão associada à transposição da tuberosidade tibial e sobreposição da fásia lata no tratamento da luxação patelar em cães.

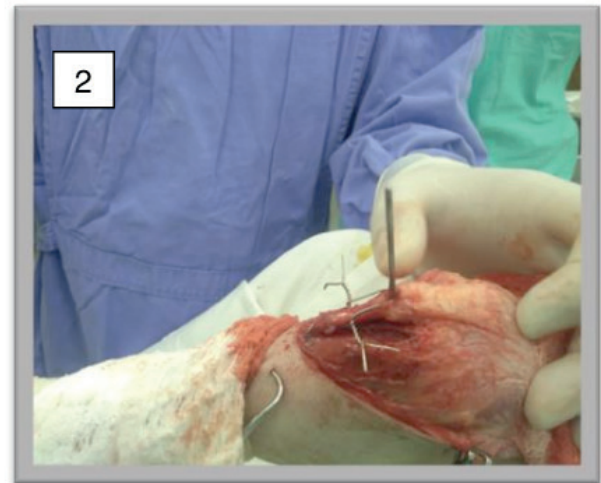
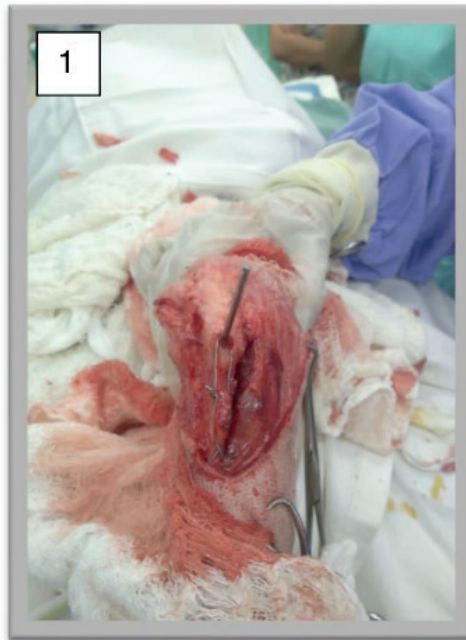## DESCRIÇÃO DO CASO

Foi atendido na Clínica Veterinária da UNIME, um chow-chow, fêmea, 9 anos e pesando 16,6kg. O tutor relatou claudicação do membro pélvico esquerdo há aproximadamente 6 meses. Foi realizado anamnese seguida de avaliação física

sendo observados parâmetros vitais normais para a espécie e no exame ortopédico foi presença de luxação lateral da patela, e desta forma suspeitou-se de luxação patelar de grau 4. Foram solicitados exames complementares, tais como hemograma e perfil bioquímico, radiografia da região coxofemoral e de joelho esquerdo com o animal sendo este sob sedação, além de eletrocardiograma. Nos exames laboratoriais foi observado anemia ( $4.280.000/\mu\text{L}$ ; 30%); hiperproteinemia (9 g/dL) e aumento de ALT (151UI/L). Diante dos achados foi solicitado sorologia para leishmaniose. Para controle da dor domiciliar foi prescrito cloridrato de tramadol e dipirona gotas. Em exame radiográfico foi observado luxação lateral de patela do membro pélvico esquerdo e displasia coxofemoral, com uma degeneração avançada.

O animal foi encaminhado para cirurgia de trocleoplastia e TTT. No setor de anestesiologia, após avaliação e canulação da veia cefálica para administração de fluidoterapia, foram infundidos os fármacos metadona (0,25mg/kg) e clorpromazina (0,4mg/kg) por via intravenosa como neuroleptoanalgesia prévia. Ato contínuo seguiu-se a indução com propofol (5mg/kg) e intubação orotraqueal. Para a manutenção anestésica foi utilizado isoflurano diluído em oxigênio a 100%. Utilizando o conceito da anestesia multimodal, foi escolhida como técnica de anestesia locorregional mais indicada a cirurgia, peridural contendo associação da bupivacaína sem vasoconstritor (0,22mg/kg) e morfina (0,1mg/kg).

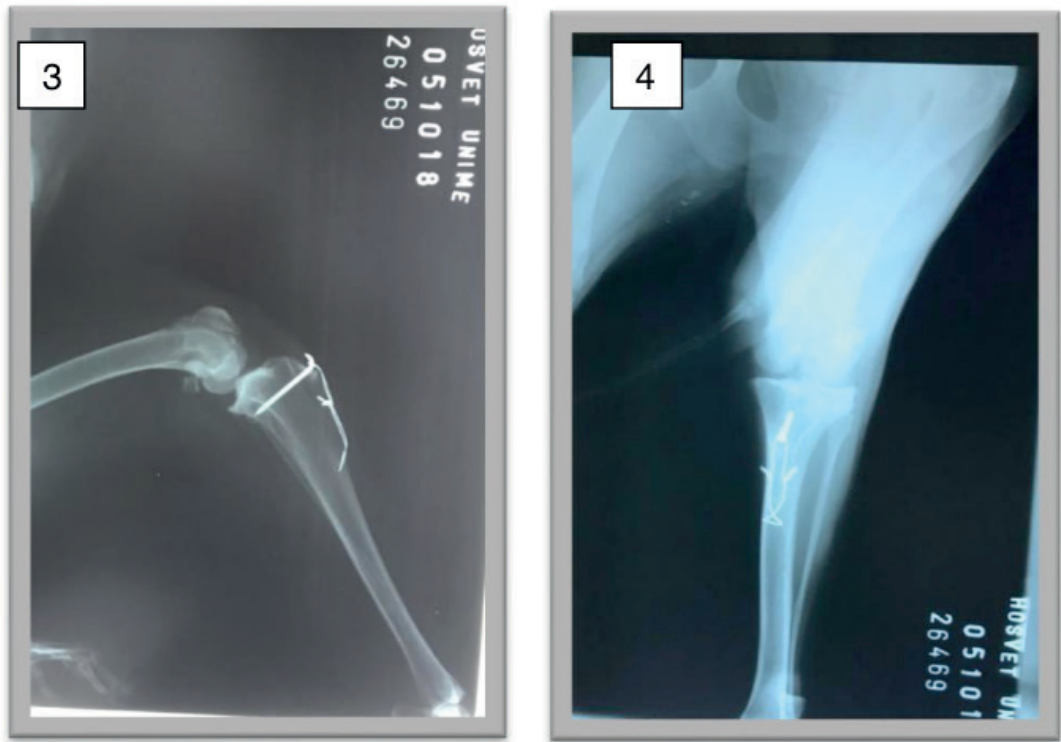
O procedimento cirúrgico iniciou-se com tricotomia e antissepsia prévia, antissepsia definitiva (método linear) e colocação dos panos de campo, conseqüente incisão de pele tendo início no quarto distal do fêmur, desenvolvendo-se sobre a crista troclear lateral, paralelamente à patela. O subcutâneo foi divulsionado e na seqüência uma incisão parapatelar lateral em região distal do côndilo femoral e proximal da tíbia. Com a articulação estendida, a patela e a musculatura adjacente foram luxadas lateralmente, mantendo o sentido da luxação. O afastamento da cápsula articular expôs o interior da articulação. Acessada a articulação, primeiramente foi realizada a técnica da ressecção da cunha troclear para o restabelecimento da estabilidade patelofemoral, como descrito em PIERMATTEI; FLO; DECAMP, 2006. Em seguida, foi realizada a técnica de transposição da tuberosidade tibial, nesta técnica a tuberosidade tibial foi osteotomizada com auxílio de um osteótomo e transposta centralmente, de modo que a patela e o músculo quadríceps foram realinhados com o fêmur e a tíbia (Figuras: 1 e 2). Por último foi realizada imbricação do retináculo, evitando a instabilidade no movimento de gaveta (PIERMATTEI; FLO; DECAMP, 2006). Realizou-se miorrafia com padrão sutan e dermorrafia com padrão Wolf contínuo.



Figuras 1 e 2 demonstrando a banda de tensão realizada na TTT.

## RESULTADOS E DISCUSSÕES

Em retorno pós-operatório, foi realizada radiografia pós-operatória (figuras 3 e 4), onde foi observado eficácia no reposicionamento patelar. O paciente encontrava-se ativo, com apetite conservado e normocorado, demonstrando um bom estado geral. A ferida cirúrgica encontrava-se em perfeito estado de cicatrização e o animal apoiava o membro de forma intermitente. Com base nos resultados, o protocolo utilizado foi eficaz para o reposicionamento patelar, visando restabelecer o movimento congruente e eretificar as irregularidades ósseas. A maior causa de insucesso, é a tentativa de superar tal má formação esquelética apenas por reconstrução de tecido mole. Procedimentos no tecido mole, somente, devem ser limitados a casos de grau I. A falha na transposição da tuberosidade tibial é talvez a maior causa de insucesso (Brinker et al., 1999). A técnica cirúrgica praticada neste relato abordou tecidos duros (trocleoplastia por ressecção e transposição da tuberosidade tibial) e tecido mole (embricamento do retináculo), sendo de fácil execução e de custo moderado.



Figuras 3 e 4: Radiografia do pós-operatório

## CONCLUSÃO

Diante do exposto, é possível concluir que as técnicas cirúrgicas de trocleoplastia, transposição da tuberosidade tibial e imbricação do retináculo são eficazes para o reposicionamento da patela de cão com luxação de patela grau 4.

## AGRADECIMENTOS

Agrademos a Clínica Veterinária da UNIME que permitiu o uso de suas instalações para a realização dos procedimentos realizados com o animal e a toda equipe presente na realização do procedimento.

## REFERÊNCIAS

BRINKER, W.O. et al. Tratamento das luxações coxo-femorais. In: \_\_\_\_\_. **Manual de ortopedia e tratamento das fraturas dos pequenos animais**. São Paulo: Manole, 1999. Cap.15, p.394-406.

L'EPLATTENIER, H.; MONTAVON, P. Patellar luxation in dogs and cats: pathogenesis and diagnosis. *Compend. Contin. Educ. Pract. Vet.*, v.24, p.234-239, 2002.

PIERMATTEI, D. L.; FLO, G.L.; DECAMP, c. e. Patellar luxation. In: *Handbook of small animal orthopedics and fracture repair*. 4 ed. St. Louis: elsevier, 2006. P. 562-582.

ROUSH, J.K. Canine patellar luxation. *Veterinary Clinics of North America Small Animal Practice*, v.23, n.4, p.855- 868, 1993.

SCHULZ, K.S. Medial patellar luxation. In: FOSSUM TW. et al. Small animal surgery. St. Louis: Mosby, 2007. p.1289- 1297.

TOMLINSON, J.; CONSTATINESCU, G.M. Repair of medial patellar luxation. *Veterinary Medicine*, v.89, n.1, p.48-56, 1994.



## URETERES ECTÓPICOS BILATERAIS E CRIPTORQUIDISMO UNILATERAL EM FELINO MAINE COON

*Data de aceite: 13/04/2020*

*Data de submissão: 02/01/2020*

### **Isadora Scherer Borges**

Universidade Federal de Santa Catarina  
Curitibanos – Santa Catarina  
lattes.cnpq.br/6517205415437060

### **Cinthia Garcia**

Universidade Federal de Santa Catarina  
Curitibanos – Santa Catarina  
lattes.cnpq.br/4018278615376255

### **Marcy Lancia Pereira**

Professora, Dra., Universidade Federal de Santa  
Catarina  
Curitibanos – Santa Catarina  
lattes.cnpq.br/9223701993619270

### **Jéssica Friol**

Médica Veterinária, Ultrassonografista, Hospital  
Veterinário Taquaral  
Campinas – São Paulo

**RESUMO:** A ocorrência de ureteres ectópicos é pouco frequente e mais observada em cadelas, que se mostram com incontinência urinária desde filhotes. Gatos são raramente afetados por essas duas anormalidades de desenvolvimento. Este trabalho visa relatar o caso de um gato macho Maine Coon, de um ano

e quatro meses, com diagnóstico de ureteres ectópicos bilaterais, hidronefrose unilateral, além de criptorquidismo unilateral. O paciente foi encaminhado devido a queixa de apatia e hiporexia após orquiectomia unilateral realizada previamente, sem apresentar incontinência urinária. O ureter ectópico e a hidronefrose direitos e testículo ectópico esquerdo foram observados por meio de ultrassonografia, enquanto a ectopia do ureter esquerdo foi observada no período trans cirúrgico. Optou-se por fazer nefroureterectomia total direita e orquiectomia esquerda, além de debridamento de ferida cirúrgica devido a inúmeros abscessos subcutâneos provenientes da primeira cirurgia, para posterior realização de ureterocistotomia esquerda. Entretanto, 10 horas pós-cirurgia o paciente teve hipotensão e veio a óbito. O tutor não autorizou a realização de necrópsia para que se pudesse investigar a causa da morte.

**PALAVRAS-CHAVE:** Ectopia; Gato; Hidronefrose; Testículo; Ultrassonografia.

### BILATERAL ECTOPIC URETERS AND UNILATERAL CRYPTORCHIDISM IN FELINE MAINE COON

**ABSTRACT:** The occurrence of ectopic ureters is uncommon and more frequent in female dogs,

who show urinary incontinence since puppies. Cats are rarely affected by these two developmental abnormalities. This paper aims to report the case of a one year and four-month-old male Maine Coon cat diagnosed with bilateral ectopic ureters, unilateral hydronephrosis, and unilateral cryptorchidism. The patient was referred due to apathy and hyporexia after previous unilateral orchiectomy without urinary incontinence. Right ectopic ureter and hydronephrosis and left ectopic testis were observed by ultrasonography, while left ureter ectopy was observed during the transoperative period. Right total nephroureterectomy and left orchiectomy were chosen, as well as surgical wound debridement due to numerous subcutaneous abscesses from the first surgery for subsequent left ureterocystotomy. However, 10 hours after surgery the patient had hypotension and died. The tutor did not authorize necropsy to investigate the cause of death.

**KEYWORDS:** Ectopia; Cat; Hydronephrosis; Testicle; Ultrasonography.

## 1 | INTRODUÇÃO

Ectopia ureteral é uma anormalidade congênita do segmento terminal do ureter e pode ser uni ou bilateral, em que o orifício ureteral pode estar localizado distal ao trígono vesical (McLoughin e Chew, 2000), esvaziando na uretra, vagina, colo da bexiga, ducto deferente, próstata ou outras glândulas sexuais secundárias. Esta anomalia é mais comum em cadelas e a inserção vesical do ureter ectópico pode ser intra ou extramural (Newman, 2013). O diagnóstico por imagem é essencial e podem ser realizados ultrassonografia, urografia excretora, tomografia computadorizada e cistoscopia (Hecht e Henry, 2011).

O criptorquidismo caracteriza-se por retenção testicular, com localização em qualquer parte do caminho de descida do testículo, do polo caudal renal até o canal inguinal, ou externo ao canal, mas cranial ao escroto (Meyers-Wallen, 2009). Esta desordem de desenvolvimento sexual é relativamente frequente na espécie canina, com cerca de 6,8% de machos acometidos (Yates et al., 2003). Entretanto, em gatos a prevalência de criptorquidismo unilateral varia de 1,3 a 1,7% (Millis et al., 1992; Yates et al., 2003).

## 2 | RELATO DE CASO

Foi encaminhado para atendimento pelo Serviço de Nefrologia e Urologia do centro de diagnóstico e especialidades Saúde e Ciência Animal (SCAN), Campinas, SP, Brasil, um gato macho da raça Maine Coon, de 1 ano e 4 meses, com 3,7 Kg, com apatia e hiporexia. A proprietária relatou que, 4 dias antes, o animal havia passado por orquiectomia unilateral direita, pois o outro testículo não fora localizado.

Fez-se após ultrassonografia, que mostrou que o testículo esquerdo estava em região hipogástrica média, com 0,9 x 0,4 cm e sem alteração de contorno, aspecto e ecotextura de parênquima (Figura 1B). O rim direito media 6,1 cm (enquanto o esquerdo media 5,5 cm), apresentava adelgaçamento de cortical e dilatação acentuada de pelve, sugerindo hidronefrose (Figura 1A). O paciente estava recebendo cefalexina (30 mg/Kg BID) e dipirona (25 mg/kg BID) por via oral desde o procedimento cirúrgico. O animal foi comprado filhote e sempre fora um animal magro, com apetite seletivo e urinava somente uma vez ao dia, sem outras queixas.

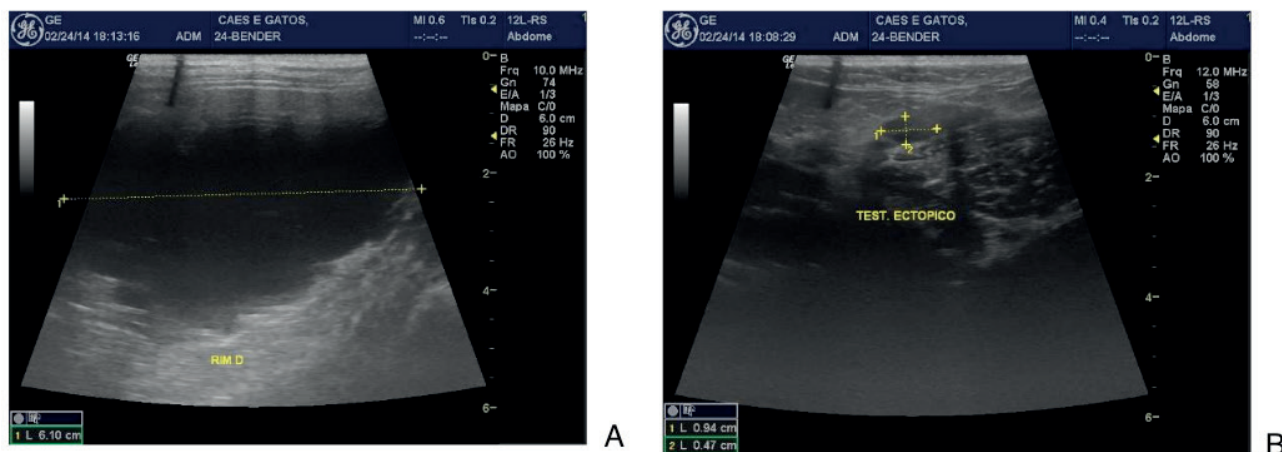


Figura 1. Imagens ultrassonográficas de: rim direito com perda total de parênquima ao ultrassom (A) e testículo esquerdo ectópico ao ultrassom (B).

À inspeção visual, o animal estava taquipneico e apático. Ao exame físico, apresentava escore de condição corporal 2 (de 1 a 5), edema e dor na ferida cirúrgica, o que impossibilitou a palpação abdominal. Foi solicitado novo ultrassom, que confirmou os achados ultrassonográficos anteriores e ainda revelou hidroureter direito em toda a sua extensão até a região dorsocaudal à bexiga, com desembocadura caudal ao triângulo vesical, trajeto tortuoso em sua porção proximal, cuja mensuração foi de 0,5 cm de diâmetro em terço proximal e médio e 0,9 cm em terço distal, compatível com ureter direito ectópico. Além disso, notou-se discreta dilatação de pelve de rim esquerdo (0,3 cm), bexiga em repleção acentuada e sem alterações, e testículo esquerdo localizado em região inguinal esquerda a 1,2 cm de profundidade em relação ao tecido subcutâneo. Os exames laboratoriais mostraram hemograma sem alterações, azotemia (creatinina sérica de 2,1 mg/dL) e hipercalemia (5,6 mEq/L). Na urinálise, observou-se densidade urinária maior que 1,040, pH 6 e sedimento inativo. Foram feitas também mensuração de pressão arterial e eletrocardiograma, sem alterações dignas de nota. Solicitou-se também urografia excretora, não autorizada pelo proprietário.

O animal foi encaminhado para novo procedimento cirúrgico no Hospital

Veterinário Verlengia, Campinas, SP, para nefroureterectomia total direita (Figura 2A) e orquiectomia do testículo ectópico. Observou-se no transcirúrgico que o ureter esquerdo também apresentava dilatação, porém mais discreta que do ureter direito e sua inserção ocorria na uretra na mesma altura do seu contralateral, de forma extraluminal (Figura 2B). Foi necessário também fazer debridamento da ferida cirúrgica anterior devido a vários abscessos subcutâneos. Optou-se por não fazer ureteroneocistotomia esquerda naquele momento, para observar recuperação do paciente após procedimento cirúrgico tão invasivo. O animal permaneceu internado e recebeu fluidoterapia de manutenção com solução fisiológica a 0,9% por via IV a 8 ml/Kg/h, cloridrato de tramadol (0,02 mg/kg TID SC), meloxicam (0,05 mg/kg BID SC) e cefovecina sódica (8 mg/Kg em dose única SC). Cerca de 10 horas após o procedimento cirúrgico, o paciente apresentou hipotensão e, mesmo após restabelecimento da pressão arterial, veio a óbito. O proprietário não autorizou a necropsia do paciente para que se pudesse estabelecer a causa definitiva de morte.

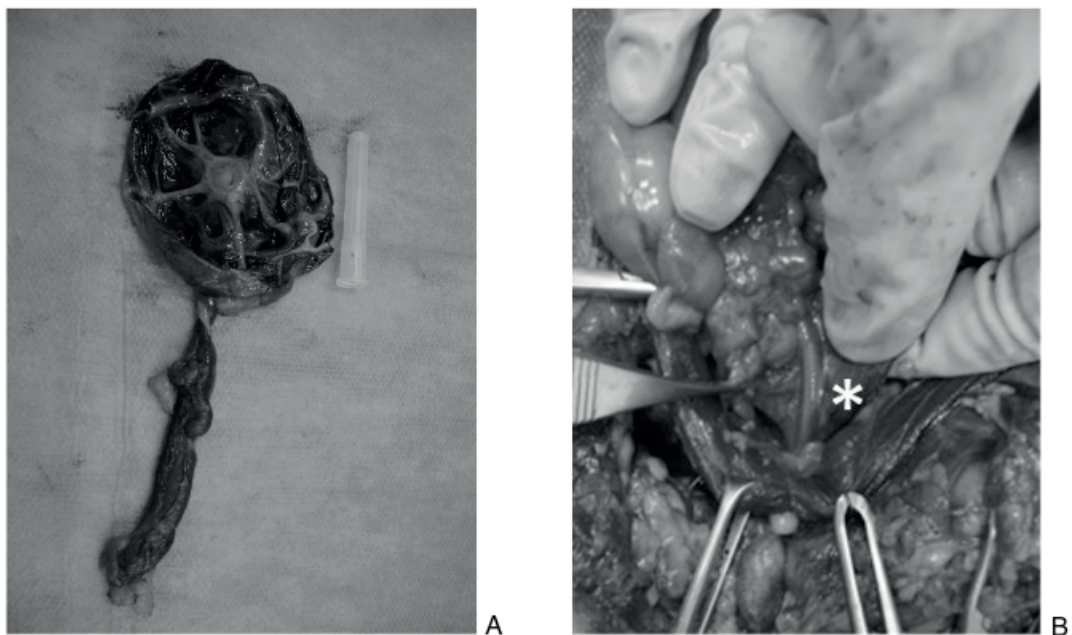


Figura 2. Em (A) rim e ureter direitos após nefrectomia total, evidenciando perda dos tecidos renais medular e cortical e em (B), asterisco indicando inserção do ureter esquerdo caudal ao trígono vesical.

### 3 | DISCUSSÃO

Este é o segundo caso de ectopia bilateral de ureteres extramurais em gato da raça Maine Coon. Normalmente, o sinal clínico comumente apresentado é a incontinência urinária desde o nascimento (Biewenga et al., 1978; Kuzma; Holmberg, 1988; Crivelenti et al., 2013). Entretanto, este paciente não tinha incontinência. Pelo fato de os dois ureteres serem ectópicos, a bexiga apresentar-se repleta ao

ultrassom e o animal apresentar comportamento miccional, pode-se inferir que a urina reflúia da uretra para a bexiga para sua distensão.

A literatura cita que vários métodos de imagem podem ser utilizados para o diagnóstico, como ultrassonografia, urografia excretora e cistoscopia (Hecht; Henry, 2011). O diagnóstico pode ser feito pelo ultrassom quando o ureter dilatado pode ser acompanhado passando pelo trígono vesical e desembocando caudalmente a esta estrutura. Entretanto, quando a dilatação é mínima, associada a transdutor de baixa frequência ou obesidade do paciente, a visualização deste órgão torna-se extremamente complicada. Ainda, as junções ureterovesicais são pequenas estruturas que podem ser difíceis de identificar, e o refluxo da uretra para a bexiga pode ser confundido com jato ureteral (Lamb, 1998). Exames laboratoriais não mostram alterações até que a hidronefrose promova perda funcional do parênquima renal ou quando ocorre pielite ou pielonefrite (HoelzleR; Lidbetter, 2004). Este animal apresentou azotemia leve, mesmo com perda total de função do rim direito, e não teve alterações ao hemograma. A urinálise, mostrando boa concentração urinária, revelou que, apesar da hidronefrose direita acentuada, o rim esquerdo mantinha sua função de forma adequada.

O tratamento baseia-se em ureteroneocistotomia (Kuzma; Holmberg, 1988) e, em casos em que há perda total de parênquima por hidronefrose, indica-se a nefroureterectomia total (McLoughin; Chew, 2000). No caso deste paciente relatado, realizou-se a segunda técnica cirúrgica descrita e a primeira não foi feita, devido ao longo tempo cirúrgico e anestésico ao qual o animal fora submetido e, assim, optou-se por aguardar a recuperação do paciente e avaliar possibilidade de novo procedimento para ureteroneocistotomia esquerda.

Testículos escrotais não são facilmente palpáveis em gatos filhotes e o diagnóstico do criptorquidismo é feito, normalmente, em gatos jovens antes de um ano de idade, quando da ocasião da orquiectomia eletiva (Meyers-Wallen, 2009), da mesma forma que ocorreu neste caso. Apesar de a raça Persa ser a mais acometida (Yates et al., 2003), o paciente em questão, apresentando simultaneamente 2 patologias de desenvolvimento, era um Maine Coon. De acordo com Little (2011), a apresentação mais comum é a monorquida unilateral inguinal. Neste caso, o paciente era criptorquida, com localização testicular intra-abdominal.

#### **4 | CONCLUSÃO**

Embora a ocorrência de ureteres ectópicos seja bastante incomum em gatos, este é o segundo relato na raça Maine Coon, em que ambos os casos são relatados no Brasil. Ainda, a presença conjunta de criptorquidismo, outra anormalidade

infrequente na espécie felina, chama a atenção para o diagnóstico precoce dessas alterações anatômicas.

## REFERÊNCIAS

- Biewenga, W. J.; ROTHUIZEN, J.; VOORHOUT, G. **Ectopic ureters in the cat - a report of two cases**. *Journal of Small Animal Practice*, v.19, n. 9, p. 531-7, 1978.
- CRIVELANTI, L. Z.; MEIRELLES, A. E. W. B.; RONDELLI, M. C. H. et al. **Bilateral extraluminal ectopic ureters in a Maine Coon cat**. *Arquivo Brasileiro de Medicina Veterinária e Zootecnia*, v. 65, n, 3, p. 627-60, 2013.
- HECHT, S.; HENRY, G. A. **Ultrasonography of the urinary tract**. In: *Nephrology and Urology of Small Animals*. BARTGES, J.; POLZIN, D. Danvers: Wiley-Blackwell, 2011, Cap. 16, p. 128-45.
- HOELZLER, M. G.; LIDBETTER, D. A. **Surgical management of urinary incontinence**. *Veterinary Clinics of North America: Small Animal Practice*, v. 34, p. 1057-73, 2004.
- KUZMA, A. B.; HOLMBERG, D. L. **Ectopic ureter in a cat**. *Canadian Veterinary Journal*, v. 28, p. 59-61, 1988.
- LAMB, C. R. **Ultrasonography of the ureters**. *Veterinary Clinics of North America: Small Animal Practice*, v. 28, n. 4, p. 823-48, 1998.
- LITTLE, S. **Feline Reproduction: Problems and clinical challenges**. *Journal of Feline Medicine and Surgery*, v. 13, p. 508-15, 2011.
- McLOUGHLIN, M. A.; CHEW, D. J. **Diagnosis and surgical management of ectopic ureters**. *Clinical Techniques in Small Animal Practice*, v. 15, n. 1, p. 17-24, 2000.
- MEYERS-WALLEN, V.N. **Review and Update: Genomic and Molecular Advances in Sex Determination and Differentiation in Small Animals**. *Reproduction in Domestic Animals*, v. 44, supl. 2, p. 40-6, 2009.
- MILLIS, D.L.; HAUPTMAN, J.G.; JOHNSON, C.A. **Cryptorchidism and monorchidism in cats: 25 cases (1980–1989)**. *Journal of the American Medical Association*, v. 200, p. 1128–30, 1992.
- NEWMAN, S. J. O Sistema Urinário. In: ZACHARY, J.F.; McGAVIN, M.D. **Bases da Patologia Veterinária**. Rio de Janeiro: Elsevier, 2013, Cap. 11, p. 592-692.
- YATES, D.; HAYES, G.; HEFFERNAN, M. et al. **Incidence of cryptorchidism in dogs and cats**. *Veterinary Record*, v. 152, p. 502–4, 2003.

## UROLITÍASE EM UM CANINO: RELATO DE CASO

Data de aceite: 13/04/2020

Data de Submissão: 09/01/2020

Patos – PB

Link: <http://lattes.cnpq.br/8797504131158241>

### **Israel Felix Lira**

Graduando em Medicina Veterinária, Universidade Federal de Campina Grande

Patos – PB

Link: <http://lattes.cnpq.br/9664487764123841>

### **Mayla de Lisbôa Padilha**

Graduanda em Medicina Veterinária, Universidade Federal de Campina Grande

Patos – PB

Link: <http://lattes.cnpq.br/4351915254024902>

### **Valéria Jânio Rodrigues da Silva**

Médica Veterinária da clínica Pura Vida Pet Shop Bayeux – PB

Link: <http://lattes.cnpq.br/7363231649512707>

### **Lídio Ricardo Bezerra de Melo**

Pós-Graduando em Medicina Veterinária, Universidade Federal de Campina Grande

Patos - PB.

Link: <http://lattes.cnpq.br/2568617007584971>

### **Mayara Cândido da Silva Leite Cardoso**

Graduanda em Medicina Veterinária, Universidade Federal de Campina Grande

Patos – PB

Link: <http://lattes.cnpq.br/9767242785285086>

### **Tallyson Medeiros Gomes**

Graduando em Medicina Veterinária, Universidade Federal de Campina Grande

Patos – PB

Link: <http://lattes.cnpq.br/2209210408629298>

### **João Carlos Tavares**

Graduando em Medicina Veterinária, Universidade Federal de Campina Grande

Médica Veterinária da clínica veterinária Saúde Animal

Patos – PB

Link: <http://lattes.cnpq.br/9533364924751759>

### **Millen Maria Ramalho Batista**

Médica Veterinária da clínica veterinária Saúde Animal Serra Talhada - PE

**RESUMO:** A urolitíase é uma afecção bastante comum na clínica médica de pequenos animais, sendo classificada como a terceira doença de maior incidência do trato urinário de cães. A obstrução uretral em cães ocorre frequentemente em machos e raramente em fêmeas, os urólitos mais encontrados em cães são os de estruvita e oxalato de cálcio. Os sinais clínicos dependem do número, tipo e localização dos cálculos no interior do trato urinário. O diagnóstico de urolitíase envolve o histórico do paciente, exame físico, achados laboratoriais e

exames de imagem. O tratamento para urolitíase canina varia conforme a composição do urólito e a sua localização, por métodos clínicos, terapêuticos e cirúrgicos. Diante disso, o trabalho tem como objetivo descrever o caso de um cão com quatro anos de idade da raça pinscher que apresentava histórico de hematúria e disúria. No exame físico, durante a palpação abdominal foi percebido estruturas sugestivas de urólitos vesicais, a bexiga estava cheia e o animal apresentava sinais de dor. No exame de ultrassonografia foi possível observar cerca de 10 imagens ecogênicas sugestivas de cálculo vesical resultando no diagnóstico de urolitíase vesical. O animal foi encaminhado para uma cistotomia para a remoção dos cálculos. No transoperatório foi encontrado uma quantidade significativa de cálculos, cerca de 15 unidades, com média de 1-4 cm de diâmetros cada, superfície lisa e aspecto geométrico sugestivo de urólitos de estruvita. Conclui-se que é indispensável à realização do exame clínico e, principalmente dos exames complementares, como radiografias e ultrassonografias buscando através destes a apresentação de um diagnóstico preciso. O tratamento de eleição é o cirúrgico, pois alguns urólitos não respondem ao tratamento medicamentoso, sendo este com rações terapêuticas uma excelente opção para o controle de recidivas.

**PALAVRAS-CHAVE:** Cão, cistotomia, ultrassonografia, trato urinário.

### UROLITHIASIS IN A CANINE: CASE REPORT

**ABSTRACT:** Urolithiasis is a very common condition in the medical clinic of small animals, being classified as the third most common urinary tract disease in dogs. Urethral obstruction in dogs occurs frequently in males and rarely in females. The most common uroliths found in dogs are struvite and calcium oxalate. Clinical signs depend on the number, type and location of stones within the urinary tract. Diagnosis of urolithiasis involves patient history, physical examination, laboratory findings and imaging tests. Treatment for canine urolithiasis varies depending on the composition of the urolith and its location by clinical, therapeutic and surgical methods. Therefore, this paper aims to describe the case of a four-year-old pinscher dog with a history of hematuria and dysuria. On physical examination, during abdominal palpation structures suggestive of bladder uroliths were noticed, the bladder was full and the animal showed signs of pain. In the ultrasound examination it was possible to observe about 10 echogenic images suggestive of bladder calculus resulting in the diagnosis of bladder urolithiasis. The animal was referred for cystotomy and stone removal. In the intraoperative period, a significant number of stones were found, about 15 units, with an average of 1-4 cm in diameter each, smooth surface and geometric appearance suggestive of struvite uroliths. It is concluded that it is essential to perform the clinical examination and, especially the complementary exams, such as radiographs and ultrasounds, seeking through them the presentation of an accurate diagnosis. The treatment of choice is surgical, because some uroliths do not respond to drug treatment, which with therapeutic rations is an excellent option for relapse control.



**KEYWORDS:** Dog, cystotomy, ultrasound, urinary tract.

## 1 | INTRODUÇÃO

A urolitíase é uma afecção bastante comum na clínica médica de pequenos animais, sendo classificada como a terceira doença de maior incidência do trato urinário de cães (ARIZA, 2012). É caracterizada pela presença de urólitos ao longo do trato urinário (OSBORNE et al., 2008). Afeta entre 1,5% a 3% de todos os cães admitidos em clínicas veterinárias (STURION et al., 2011). A maioria dos urólitos nos cães são encontrados na bexiga ou na uretra (OSBORNE et al., 2008).

Em cães, a obstrução uretral ocorre frequentemente em machos e raramente em fêmeas, sendo observada com uma maior frequência em cães entre seis e onze anos de idade (OSBORNE et al., 2004). Os urólitos mais encontrados em cães são os de fosfato amoníaco magnésiano (estruvita) e oxalato de cálcio (OYAFUSO; KOGICA, 2008). O tipo de alimentação também é incriminado por facilitar a formação ou inibir a dissolução dos urólitos (MONFERDINI; OLIVEIRA, 2009).

Os sinais clínicos dependem do número, tipo e localização dos cálculos no interior do trato urinário (ETTINGER; FELDMAN, 2004). O diagnóstico de urolitíase envolve o histórico do paciente, exame físico, achados laboratoriais e exames de imagem como ultrassonografia ou radiografia (GRAUER, 2015). Os exames de urinálise, cultura urinária, radiografia e ultrassonografia tornam-se necessários para diferenciar os urólitos de infecções do trato urinário, neoplasias, pólipos, coágulos sanguíneos e anomalias urogenitais (ETTINGER; FELDMAN, 2004). O tratamento para urolitíase canina varia conforme a composição do urólito e a sua localização, por métodos clínicos, terapêuticos e cirúrgicos (FOSSUM, 2014).

O objetivo desse relato é descrever um caso de urolitíase em um cão e mostrar a importância do adequado diagnóstico, bem como uma conduta terapêutica adequada para cada caso, garantindo assim, um melhor prognóstico.

## 2 | RELATO DE CASO

Um canino, macho, pinscher, quatro anos de idade foi atendido em uma clínica particular com histórico de hematúria e disúria há cerca de um mês. O proprietário relatou que durante esse período o animal já havia sido tratado sem sucesso, mas não soube informar a dose ou princípio ativo.

Ao exame físico, todos os parâmetros estavam dentro da normalidade, porém durante a palpação abdominal foram percebidas estruturas sugestivas de urólitos vesicais, a bexiga estava cheia e o animal apresentou sinais de dor. Foram requeridos exames de hemograma, bioquímica (alanina aminotransferase (ALT),

fosfatase alcalina (FA), uréia e creatinina) e ultrassonografia, não sendo observada nenhuma alteração nos exames laboratoriais. Já na ultrassonografia foi possível observar cerca de dez imagens ecogênicas sugestivas de cálculo vesical, resultando no diagnóstico de urolitíase vesical.

O animal foi encaminhado ao centro cirúrgico para uma cistotomia e remoção dos cálculos. No trans-operatório foi encontrada uma quantidade significativa de cálculos, cerca de quinze unidades, com média de 1-4 cm de diâmetro cada, com superfície lisa e aspecto geométrico sugestivo de urólitos de estruvita (figura 1). Assegurou-se que fossem retirados todos os cálculos presentes na bexiga do paciente. O animal ficou internado por 24 horas, e no dia seguinte obteve alta. Foi prescrito cloridrato de tramadol (2mg/kg), por via oral, a cada 6 horas por cinco dias; enrofloxacina (5mg/kg), por via oral, a cada 12 horas durante sete dias; limpeza da ferida cirúrgica duas vezes ao dia e aplicação tópica de pomada antimicrobiana por dez dias. Além da utilização da ração Royal Canin Urinary® por dois meses inicialmente.

Passados dez dias após a realização da cirurgia, o animal retornou para retirada dos pontos, apresentando-se em ótimo estado de saúde.

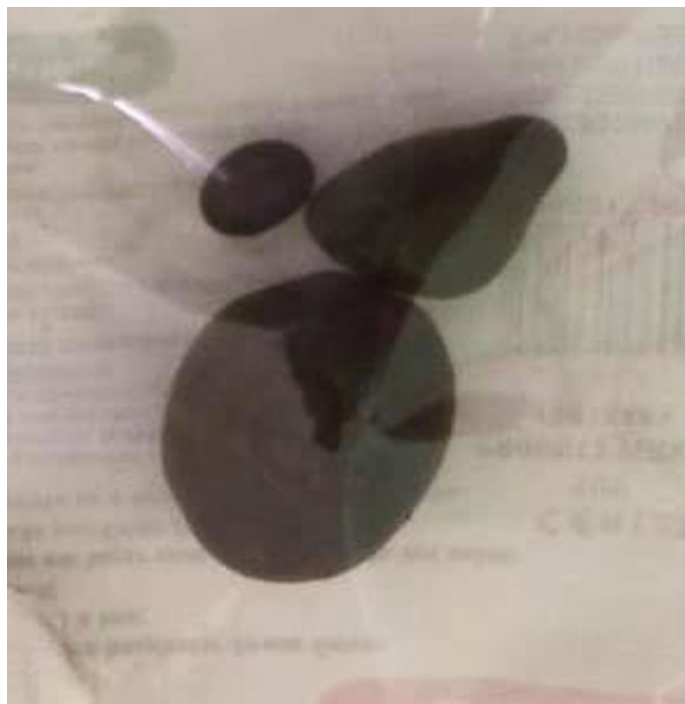

Figura 1: Observam-se cálculos ovais de coloração escura retiradas da bexiga com tamanho variando de 2-4 cm.

Fonte: BATISTA, 2018.

### 3 | DISCUSSÃO

A urolitíase tem maior prevalência em machos, devido à uretra ser mais longa

e menos calibrosa (NEWMAN et al., 2007). Os urólitos podem ser formados em qualquer órgão do trato urinário dos animais, embora nos cães a grande maioria seja diagnosticado na bexiga (LULICH et al., 2004), o que condiz com o animal do caso relatado. Em estudos recentes sobre urolitíase em cães (ROGERS et al., 2011), os indivíduos afetados tinham em média cinco ou sete anos de idade. Entretanto, o animal relatado possuía apenas quatro anos, estando abaixo da média encontrada, o que salienta uma melhor atenção aos animais jovens que dão entrada na clínica de pequenos animais.

Oliveira (2010) relatou que os cães com urólitos localizados na uretra podem se apresentar assintomáticos ou podem apresentar hematúria e dor abdominal, corroborando com os sinais clínicos do animal no presente caso.

O exame complementar de escolha foi a ultrassonografia, consolidando o que Magalhães et al. (2009) e Oliveira (2010) relataram quando descreveram os exames ultrassonográficos como um mecanismo extremamente útil para identificar os urólitos. Além de auxiliar na localização do urólito, a ultrassonografia também avalia o grau de obstrução. O tratamento de eleição para a dissolução dos urólitos é o cirúrgico (STURION et al., 2011), como o realizado no caso, que optou-se pela cirurgia de cistotomia devido à grande quantidade e ao tamanho dos cálculos e ao fato da necessidade da rápida resolução dessa enfermidade, pois a disseminação da infecção e a lesão ao trato urinário poderiam induzir a pielonefrite, insuficiência renal e/ou septicemia.

#### 4 | CONCLUSÃO

A urolitíase é comum na rotina da clínica médica de pequenos animais e deve ser diagnosticada e tratada rapidamente, prevenindo complicações de ordem sistêmica, que podem levar o animal a óbito. Dentre os diversos sinais clínicos, a hematúria é considerada o principal sinal clínico apresentado. É indispensável à realização do exame clínico e, principalmente dos exames complementares, como radiografias e ultrassonografias, buscando através destes a apresentação de um diagnóstico preciso. O tratamento de eleição é o cirúrgico, pois alguns urólitos não respondem ao tratamento medicamentoso, sendo este com rações terapêuticas, uma excelente opção para o controle de recidivas.

#### REFERÊNCIAS

ARIZA, P. C. **Epidemiologia da urolitíase de cães e gatos**. 2012. 41f. Seminários (Pós-graduação em Ciência Animal) – Escola de Veterinária e Zootecnia, Universidade Federal de Goiás, Goiânia, 2012.

- ETTINGER, S.; FELDMAN, E. **Tratado de medicina interna veterinária: doenças do cão e do gato**. Guanabara Koogan, Rio de Janeiro, 2004.
- FOSSUM, T.W. **Cirurgia de Pequenos Animais**. 4ª ed. Rio de Janeiro: Elsevier, p.735-779, 2014.
- GRAUER, G. **Manifestações clínicas dos distúrbios urinários; Urolitíase canina**. In: NELSON, A. W.; COUTO, C. G. *Medicina Interna de Pequenos Animais*, Editora Elsevier, Rio de Janeiro, 2015.
- LULICH, J.O.; OSBORNE, C.A.; BARTGES, J.W.; LEKCHAROENSUK, C. Distúrbios do trato urinário inferior dos caninos. In: ETTINGER, S.J.; FELDMAN, E.C. **Tratado de medicina interna veterinária**. Rio de Janeiro: Guanabara Koogan, v.2, p.1841-1877, 2004.
- MAGALHÃES, F. J. R.; CAMARGO, N. I.; MARTINS NETO, J. C. M.; COSTA NETO, E. O.; SANTIAGO, T. A.; MANSO FILHO, H. C.; WISCHRAL A. **Piometra e urolitíase vesical em cadela diagnosticado através da ultra-sonografia abdominal: relato de caso**. In: JORNADA DE ENSINO, PESQUISA E EXTENSÃO – JEPEX, Pernambuco, 2009.
- MAXIE, M. G.; NEWMAN, S. J. The urinary system. In: **Palmer's Pathology of Domestic Animals**. 2007. 5 ed. Elsevier, Rio de Janeiro.
- MONFERDINI, R. P.; OLIVEIRA, J. **Manejo nutricional para cães e gatos com urolitíase– Revisão bibliográfica**. *Acta Veterinaria Brasilica*, v.3, n.1, p.4, 2009.
- NEWMAN S.J.; ANTHONY W.C.; PANCIERA R.J. Urinary system, p.613- 691. In: MACGAVIN M.D.; ZACHARY J. F. **Pathologic Basis of Veterinary Disease**. 2007. 4th ed. Mosby-Elsevier, St Louis.
- OLIVEIRA, A. C. S. **Urolitíase canina**. 2010. 29f. Monografia (Especialização em Clínica Médica e Cirúrgica de Pequenos Animais), Universidade Castelo Branco, Brasília, 2010.
- OSBORNE C.A., LULICH J.P., KRUGER J.M., ULRICH L.K.; KOEHLER L.A. **Analysis of 451,891 canine uroliths, feline uroliths, and feline urethral plugs from 1981 to 2007: Perspectives from the Minnesota Urolith Center**. *Vet. Clin. Small Anim*, v.39, p.183-197, 2008.
- OYAFUSO M. K., KOGICA, M. M. **Retrospective and prospective study of urolithiasis in dogs**. São Paulo, Brasil, 2008. 146f.
- ROGERS K.D., JONES B., ROBERTS L., RICH M., MONTALTO N.; BECKETT S. **Composition of uroliths in small domestic animals in the United Kingdom**. *Vet. J.* v.188, p.228-230, 2011.
- STURION, D. J.; STURION, M. A. T.; STURION, T. T.; SALIBA, R.; MARTINS, E. L.; SILVA, S. J.; COSTA, M. R. **Urolitíase em cães e gatos – revisão de literatura**. In: CONGRESSO DE INICIAÇÃO CIENTÍFICA DA FIO, Ourinhos, 2011.

## DESCRIÇÃO DA RAMIFICAÇÃO DA ARTÉRIA MESENTÉRICA CRANIAL EM CÃES UTILIZANDO PEÇAS SECAS E ANGIOARQUITETURA

Data de aceite: 13/04/2020

### Ana Cristina Pacheco de Araújo

Professora Dr<sup>a</sup> Associada I.  
Universidade Federal do Rio Grande do Sul,  
Departamento de Morfologia.  
Porto Alegre/RS.

### Sueli Hoff Reckziegel

Professora Dr<sup>a</sup> Associada III.  
Universidade Federal do Rio Grande do Sul,  
Departamento de Morfologia.  
Porto Alegre/RS.

### Nicolle de Azevedo Alves

Graduanda do curso de Medicina Veterinária.  
Universidade Federal do Rio Grande do Sul,  
Bolsista extensão/Demorf.  
Porto Alegre/RS.

### Liane Plentz Alves

Graduanda do curso de Medicina Veterinária.  
Universidade Federal do Rio Grande do Sul, Porto  
Alegre/RS.

### Laura Ver Goltz

Médica Veterinária Autônoma.  
Porto Alegre/RS.

### Juliana Voll

Professora Dr<sup>a</sup> Adjunta I.  
Universidade Federal do Rio Grande do Sul,  
Departamento de Morfologia.  
Porto Alegre/RS.

**RESUMO:** O estudo da vascularização arterial das vísceras da cavidade abdominal é de vital importância para o aprendizado de anatomia. A artéria mesentérica cranial é o segundo ramo visceral da aorta abdominal, surgindo bem próximo e caudalmente à artéria celíaca, vascularizando, através de seus ramos colaterais, boa parte dos intestinos e lobo direito do pâncreas. O objetivo deste trabalho é descrever a ramificação da artéria mesentérica cranial em cães, através da preparação de vísceras secas e de angioarquitetura. Foram utilizadas 19 peças de intestino de cães, doadas pelo setor de patologia da Faculdade de Veterinária da Universidade Federal do Rio Grande do Sul, que foram preparadas através da técnica de vísceras secas e de angioarquitetura. Foi possível a visualização de toda a ramificação da artéria mesentérica cranial no cão através da técnica empregada, e sua ramificação obedeceu aos padrões já descritos na literatura.

**PALAVRAS-CHAVE:** canino, intestino, ramos viscerais da aorta.

DESCRIPTION OF CRANIAL MESENTERIC  
ARTERY RAMIFICATION IN DOGS USING

**ABSTRACT:** The study of arterial vascularization of the viscera of the abdominal cavity is of vital importance for anatomy learning. The cranial mesenteric artery is the second visceral branch of the abdominal aorta, emerging very close and caudally to the celiac artery, vascularizing, through its collateral branches, much of the intestines and right lobe of the pancreas. The aim of this paper is to describe the branching of the cranial mesenteric artery in dogs by preparing dry viscera and angioarchitecture. Nineteen pieces of dog intestine, donated by the pathology department of the Veterinary Faculty of the Federal University of Rio Grande do Sul, were prepared using the technique of dry viscera and angioarchitecture. It was possible to visualize the entire branch of the cranial mesenteric artery in the dog through the technique employed, and its branching obeyed the standards already described in the literature.

**KEYWORDS:** canine, intestine, visceral branches of the aorta.

### 1 | INTRODUÇÃO

O estudo da vascularização arterial das vísceras da cavidade abdominal é de vital importância para o aprendizado de anatomia. O conhecimento desta vascularização é indispensável também para as práticas de cirurgia tanto no intestino como na cavidade abdominal, assim como para análise de exames complementares como ultrassonografia doppler, angiografia, ressonância magnética, entre outros (MAGALHÃES & ORTÊNCIO, 2006; CARVALHO *et al.*, 2012).

Várias técnicas anatômicas já foram publicadas, dentre elas a angioarquitetura, e vários métodos alternativos de conservação também já foram testados, evitando assim o uso do formoldeído (RODRIGUES, 2010). As técnicas anatômicas mais antigas permitiam estudar os vasos injetando várias substâncias como amido, sebo de boi, cera e gelatina. Assim facilitava a visualização e conseqüentemente a dissecação das artérias e veias (RODRIGUES, 2010). A gelatina ainda é empregada, mas substâncias como látex e resinas autopolimerizáveis são mais resistentes. Além disso, as preparações anatômicas com vísceras secas possibilitam um fácil manuseio e acondicionamento, como também baixo custo e boa durabilidade da peça (RECKZIEGEL *et al.*, 2015).

A artéria mesentérica cranial é o segundo ramo visceral da aorta abdominal, surgindo bem próximo e caudalmente à artéria celíaca, vascularizando, através de seus ramos colaterais, boa parte dos intestinos (metade caudal do duodeno até parte cranial do cólon descendente) e lobo direito do pâncreas (GHOSHAL, 1986; BARONE, 1996; EVANS & DE LAHUNTA, 2010).

O objetivo deste trabalho é descrever a ramificação da artéria mesentérica cranial em cães, através da preparação de vísceras secas e de angioarquitetura.

## 2 | MATERIAL E MÉTODOS

Foram utilizadas 19 peças de intestino de cães, sendo todas as amostras de cadáveres cujos corpos foram doados, por seus tutores ou responsáveis, para o setor de Patologia Veterinária na Faculdade de Veterinária da Universidade Federal do Rio Grande do Sul (FAVET-UFRGS), com o intuito de serem utilizados para ensino. As causas dos óbitos destes animais não estavam relacionadas a problemas gastrointestinais.

**Preparação das peças.** Após a abertura da cavidade abdominal seccionou-se o intestino, a partir do duodeno até a porção cranial do reto. A raiz do mesentério foi seccionada assim como as artérias mesentéricas cranial e caudal. Retirada à peça, esta foi lavada em água corrente para total eliminação de resíduos. Em seguida localizou-se e procedeu-se a ligadura, com fio não absorvível 3-0<sup>1</sup> da artéria mesentérica caudal para evitar extravasamento do látex. A artéria mesentérica cranial foi canulada e injetou-se látex 6032 corado de vermelho<sup>3</sup> até o preenchimento dos vasos. A peça foi imersa em solução aquosa de ácido acético 10%<sup>4</sup> por 24 horas e após foi lavada novamente em água corrente. A artéria mesentérica cranial e suas ramificações foram dissecadas removendo-se os linfonodos e pâncreas, tendo o cuidado de preservar o mesentério. A porção cranial do reto foi ligada com fio não absorvível 3-0<sup>1</sup> e, através de uma cânula no duodeno, insuflou-se ar com o auxílio de um inalador<sup>5</sup>, até que a víscera ficasse distendida. Na sequência a peça foi posicionada e fixada, através do uso de alfinetes, em uma superfície lisa sendo que o duodeno e jejuno-íleo foram mantidos mais caudalmente, de tal maneira que deixasse à mostra toda a ramificação da artéria mesentérica cranial. As peças foram expostas a ventilação contínua com um auxílio de um ventilador<sup>6</sup> durante um período de 24 a 48 horas até a secagem completa. Após foram retirados os pontos de fixação, a peça foi suspensa por barbantes iniciando-se, então a pulverização com terebentina<sup>7</sup>, em capela. Este produto foi aplicado, com o auxílio de um aplicador de spray, duas vezes ao dia até a desidratação e transparência da víscera, tendo isso ocorrido em torno de 30 dias aproximadamente. Por último todas as amostras também receberam uma aplicação, com auxílio de pincel, de um produto repelente de insetos<sup>8</sup> e de verniz<sup>9</sup>, objetivando uma maior durabilidade e conservação das mesmas. A descrição da técnica já foi publicada em artigo anterior (RECKZIEGEL *et al*, 2015).

**Análise das amostras.** Desenhos esquemáticos de todas as peças foram elaborados com auxílio de uma lupa<sup>11</sup>, para posterior confecção dos resultados. Alguns exemplares foram fotografados<sup>12</sup> para documentação e os vasos nominados de acordo com a Nomina Anatômica Veterinária (2005). A análise estatística dos resultados constou da aplicação do cálculo de percentagem. Todas as peças foram

observadas cuidadosamente para evitar danos.

### 3 | RESULTADOS

A artéria mesentérica cranial foi o segundo ramo visceral da aorta abdominal em 100% das peças, sendo emitida milímetros caudalmente à artéria celíaca (tronco celíaco), não observando um tronco comum de emissão de ambas as artérias. Sua ramificação variou entre artérias ileocolica, pancreaticoduodenal caudal, jejunais e ileal terminal, ou entre as artérias cólica comum, pancreaticoduodenal caudal, jejunais, ileocólica e ileal terminal, havendo diferença entre a sequencia de emissão dos vasos.

Em 15 das 19 amostras (78,9%) a artéria mesentérica cranial lançou, como seu primeiro ramo colateral, a artéria ileocólica (Figura 1 e 2). A artéria íleocólica ramificou-se de maneira padrão em artérias cólica média, cólica direita, ramo ascendente, ramo cecal e artéria ileal final. Ainda nestas amostras, a artéria mesentérica cranial lançou como segundo ramo colateral a artéria pancreaticoduodenal caudal, única (observada na peça dorsalmente) indo irrigar as porções do lobo direito do pâncreas e a flexura duodenal caudal.

Em uma das 19 peças (5,3%) o primeiro ramo colateral da artéria mesentérica cranial foi uma artéria cólica comum, que originou as artérias cólicas média e direita (Figura 3). E como segundo ramo colateral também foi observada a artéria pancreaticoduodenal caudal, única. Com isso esta última artéria esteve presente como segundo ramo colateral da artéria mesentérica cranial em 16 das 19 preparações (84,2%).

Já em três das 19 observações (15,8%), o primeiro ramo colateral da artéria mesentérica cranial foi a artéria pancreaticoduodenal caudal, única. Em uma das três peças, verificou-se como segundo ramo colateral a formação de uma artéria cólica comum, sendo que sua ramificação seguiu o padrão já descrito. E em duas das três amostras o segundo ramo colateral da artéria mesentérica cranial foi a artéria ileocólica que também se ramificou de maneira padrão para a região do cólon transversal (artérias cólicas média e direita), do cólon ascendente (ramo ascendente), ceco (ramo cecal) e íleo (artéria ileal final).

Sempre quando houve a emissão de uma artéria cólica comum, independente de ser primeiro ou segundo ramo colateral da artéria mesentérica cranial, a artéria ileocólica foi emitida também da artéria mesentérica cranial mais caudalmente, entre os ramos jejunais, obedecendo o mesmo padrão de distribuição já descrito anteriormente (Figura 3).

Foram emitidas, também pela artéria mesentérica cranial, uma sequência de artérias jejunais, que variaram em número de oito a 18 vasos. E em 100% das





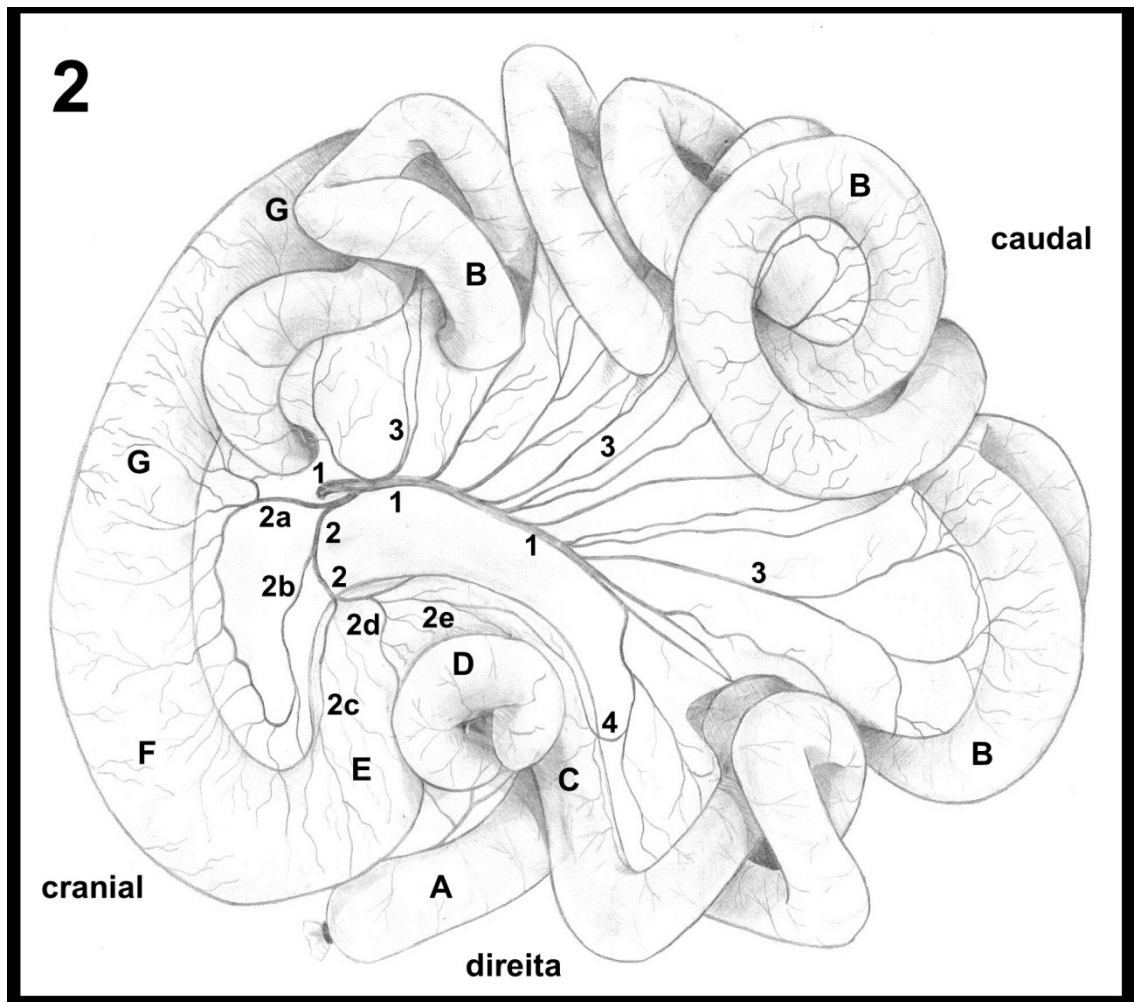


Figura 2. Desenho esquemático da ramificação da artéria mesentérica cranial, com maior casuística, em vista ventral dos intestinos delgado e grosso de cão: 1- artéria mesentérica cranial; 2- artéria ileocólica; 2a- artéria cólica média; 2b- artéria cólica direita; 2c- ramo ascendente; 2d- ramo cecal; 2e- artéria ileal final; 3- artérias jejunais; 4- artéria ileal terminal. A- duodeno; B- jejuno-íleo; C- Íleo; D- ceco; E- cólon ascendente; F- cólon transverso; G- cólon descendente.

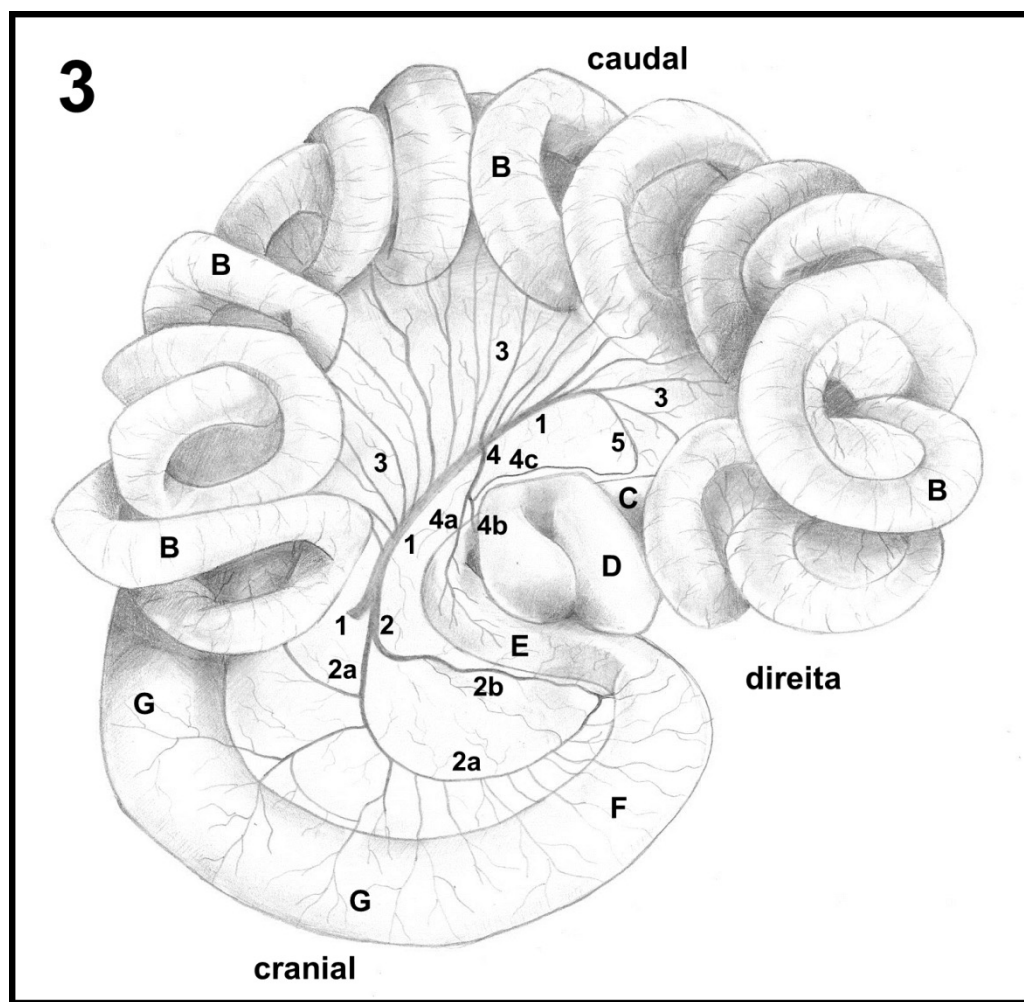


Figura 3. Desenho esquemático da ramificação da artéria mesentérica cranial, com menor casuística, em vista ventral dos intestinos delgado e grosso de cão: 1- artéria mesentérica cranial; 2- artéria cólica comum; 2a- artéria cólica média; 2b- artéria cólica direita; 3- artérias jejunais; 4- artéria ileocólica; 4a- ramo ascendente; 4b- ramo cecal; 4c- artéria ileal final; 5- artéria ileal terminal. A- duodeno; B- jejuno-íleo; C- Íleo; D- ceco; E- cólon ascendente; F- cólon transverso; G- cólon descendente.

#### 4 | DISCUSSÃO

Em concordância com a atual pesquisa, segundo Ghoshal (1986) e Evans & deLahunta (2010) em relação à ramificação da aorta abdominal no cão, a artéria mesentérica cranial, ímpar, surge bem próxima e caudalmente à origem da artéria celíaca, da superfície ventral da aorta abdominal, ao nível da segunda vértebra lombar (EVANS, 1993). Tem sua distribuição desde a metade caudal do duodeno até a parte cranial do cólon descendente (BARONE, 1996). Já para Schimidt & Schoenau (2007) em seu relato de caso em cão, observaram um tronco comum entre as artéria celíaca e mesentérica cranial, sendo comum esta variação em outras espécies. No atual estudo isto não foi observado em nenhuma das 19 amostras.

A ramificação observada, nesta pesquisa em 15 das 19 amostras, da artéria mesentérica cranial corroborou com a descrição de Evans (1993), onde seu primeiro ramo colateral foi a artéria ileocólica, seguida (dorsalmente) pela artéria

pancreaticoduodenal caudal, após artérias jejunais e terminando com a emissão da artéria ileal terminal (GHOSHAL, 1986; BARONE, 1996). Já para Evans & deLahunta (2010) o primeiro ramo colateral da artéria mesentérica cranial foi um tronco comum entre as artérias cólicas média, direita e ileocolica, seguida da artéria pancreaticoduodenal caudal, artérias jejunais e por fim a artéria ileal terminal (LIMA *et al*, 2012). Ainda no atual estudo foi observada a emissão da artéria mesentérica cranial, em duas das 19 peças, de uma artéria cólica comum que emitia as artérias cólicas média e direita, e mais caudalmente (entre as artérias jejunais) uma artéria ileocólica. O que ratifica a descrição de Ghoshal (1986), não sendo observado por outros autores.

Segundo Ghoshal (1986) e Evans (1993), a artéria ileocolica emitiu as artérias cólicas média e direita, ramo cólico (ramo ascendente), artéria cecal e ramo ileal (artéria ileal final), sendo o mesmo encontrado na atual pesquisa em sua grande maioria (BARONE, 1996). Já para Evans & deLahunta (2010), a artéria ileocolica foi um ramo terminal de um tronco comum com as artérias cólicas média e direita, e teve como colaterais os ramos cólico (ramo ascendente), cecal e ileal (artéria ileal final). No atual estudo esta ramificação da artéria ileocolica foi observada (em duas das 19 amostras) quando a mesma foi emitida separadamente da artéria mesentérica cranial.

Para Lima *et al* (2012), em seu estudo sobre a ramificação da artéria mesentérica cranial em 30 fetos de cães da raça American Pit Bull Terrier, foram observadas a emissão de 11 a 17 artérias jejunais em sequencia. Já para Ghoshal (1986) foram de 15 a 19 artérias jejunais em sequencia, enquanto que para Evans (1993) de 12 a 15 ramos jejunais e para Barone (1996) uma média de 15 artérias. Também foi encontrado, na atual pesquisa, uma grande variação do número de artérias jejunais emitidas, em sequencia, da artéria mesentérica cranial, sendo de oito a 18 vasos.

Na atual pesquisa, a artéria pancreaticoduodenal caudal sempre foi ramo colateral da artéria mesentérica cranial de maneira única, não sendo observada duplicidade (EVANS, 1993; BARONE, 1996; EVANS & DELAHUNTA, 2010). Já para Lima *et al* (2012) foram observadas duplicidade em 10% de suas amostras (GHOSHAL, 1986). Segundo Ghoshal (1986), Barone (1996) e Evans & deLahunta (2010), a artéria pancreaticoduodenal caudal sempre foi o segundo ramo colateral da artéria mesentérica cranial, corroborando com o estudo atual que observou essa emissão em 84,2% de suas peças. Já para Evans (1993), a emissão da artéria pancreaticoduodenal caudal se deu na mesma altura da emissão da artéria ileocolica. Na pesquisa atual em três das 19 peças, a artéria pancreaticoduodenal caudal foi o primeiro ramo colateral da artéria mesentérica cranial, não sendo encontrada semelhança na literatura.

## 5 | CONCLUSÕES

De acordo com os resultados encontrados é possível visualizar toda a ramificação da artéria mesentérica cranial utilizando a técnica anatômica de peças secas e de angioarquitetura. Também se pode concluir que a ramificação da artéria mesentérica cranial em cães obedece à descrição já encontrada na literatura.

## MANUFACTURERS

<sup>1</sup>Shalon Fios Cirúrgicos Fábrica. São Luis de Montes Belos, GO, Brasil.

<sup>2</sup>Bertoncini Ltda. São Paulo, SP, Brasil.

<sup>3</sup>BASF S/A. São Bernardo do Campo, SP, Brasil.

<sup>4</sup>Dinâmica. Diadema, SP, Brasil.

<sup>5</sup>Indústria de aparelhos médicos Ltda. São Paulo, SP, Brasil.

<sup>6</sup>ARNO S/A. Perdizes, SP, Brasil.

<sup>7</sup>Proquímios. Rio de Janeiro, RJ, Brasil.

<sup>8</sup>Jimo Cupim. Cachoeirinha, RS, Brasil.

<sup>9</sup>Coral. Mauá, SP, Brasil.

<sup>10</sup>Lupa com lâmpada LTS – aumento de cinco vezes.

<sup>11</sup>Canon T5 - 18 mega pixls.

## REFERENCIAS

BARONE R. 1996. **Anatomie comparée des mammifères domestiques: Angiologie**. Paris: Éditions Vigot. 904p.

CARVALHO A.D., SOUZA F., SILVA R.B., BAVARESCO A.Z., VOLL J., CONTESINI E.A. & RECKZIEGEL S.H. 2012. **Técnicas anatômicas como método complementar para aprendizado de nefrotomia**. Acta Scientiae Veterinariae. 40(3): 1065.

EVANS H.E. 1993. **The heart and arteries**. In: MILLER'S Anatomy of the dog. 3.ed. Pennsylvania: Saunders. 586-681.

EVANS H.E. & DELAHUNTA A. 2010. **Guia para a dissecação do cão**. 7. ed. Missouri: Saunders Elsevier.

GHOSHAL N. G. 1986. **Coração e artérias do carnívoro**. In: GETTY, R. Anatomia dos animais domésticos. 5.ed. Rio de Janeiro: Interamericana. v.2. 1534-1535.

INTERNATIONAL COMMITTEE ON VETERINARY GROSS ANATOMICAL NOMENCLATURE 2005. **Nomina Anatomica Veterinaria**. 5. ed. Hannover.

LIMA E.M.M., CARNEIRO E SILVA F.O., SEVERINO R.S., GALAXE M.R.V. & MELO F.A.C. 2012. **Origem e ramificação da artéria mesentérica cranial em fetos de cães (*Canis familiaris*) da raça American Pit Bull Terrier**. Bioscience Jornal. Uberlândia. 28 (2): 265-269.

MAGALHÃES M. & ORTÊNCIO FILHO H. 2006. **Alternativas ao uso de animais como recurso**

**didático.** Arquivos de Ciências Veterinárias e Zoologia da Unipar. 9(2): 147-154.

RECKZIEGEL S.H., CULAU P.O.V., ARAÚJO A.C.P. & VOLL J. 2015. **Técnicas anatômicas de preparação de vísceras secas e de angioarquitetura para visualização da ramificação da artéria mesentérica cranial em cães e gatos.** Acta Scientiae Veterinariae. 43: 1287.

RODRIGUES H. 2010. **Técnicas Anatômicas.** 4 ed. Vitória: GM Gráfica e Editora, 269p.

SCHMIDT D.P. & SHOENAU L.S.F. 2007. **Origem das artérias celíaca e mesentérica cranial em tronco comum em cão.** Ciência Rural. 37(2): 408-411.

## **SOBRE OS ORGANIZADORES**

**ALÉCIO MATOS PEREIRA:** Possui graduação em Medicina Veterinária (2004), Mestrado (2008) e Doutorado (2014) em Ciência Animal (área de concentração em Reprodução Animal) pela Universidade Federal do Piauí. Atualmente é Professor da Universidade Federal do Maranhão, Campus IV, da disciplina de Anatomia e Fisiologia, nos cursos de Zootecnia, Agronomia e Biologia. Tem experiência na área de Medicina Veterinária e Zootecnia, com ênfase em endocrinologia e piscicultura. E-mail para contato: [aleciomatos@gmail.com](mailto:aleciomatos@gmail.com); Lattes: <http://lattes.cnpq.br/2057530058619654>

**SARA SILVA REIS:** Possui graduação em Zootecnia pela Universidade Federal do Maranhão (2019). Mestranda em Ciência Animal pelo Programa de Pós graduação PPGCA pela Universidade Federal do Maranhão - Campus IV. Tem experiência na área de Zootecnia, com ênfase em Zootecnia. E-mail para contato: [sara.reis652@gmail.com](mailto:sara.reis652@gmail.com); Lattes: <http://lattes.cnpq.br/9200770549379851>

## ÍNDICE REMISSIVO

### A

Ácido siálico 1, 2, 3, 4, 5, 6, 7

Adesão 1, 2, 5, 6

Ascite 57, 58, 65, 70, 72, 77, 78, 81, 83, 86

### B

Biotécnicas 10, 14, 33, 34, 38, 39, 41

### C

Canino 12, 13, 14, 29, 41, 55, 91, 108, 110, 114

Caprinocultura 47

Cirurgia ortopédica 46, 96

Cistotomia 109, 111, 112

Citologia 29, 34, 35, 36, 37, 39, 40, 41

Citotoxicidade 16

Congestão 22, 64, 65, 66, 70, 71, 72, 73, 75, 77, 78, 79, 80, 83, 85, 86

### D

Diagnóstico 11, 27, 28, 29, 31, 32, 36, 44, 46, 49, 53, 58, 59, 61, 65, 66, 77, 80, 81, 82, 83, 84, 85, 90, 91, 102, 103, 106, 107, 108, 109, 110, 111, 112

Dispneia 57, 58, 64, 65, 73, 76, 77, 79, 81, 87

### E

Ectopia 102, 103, 105

Ejaculado 11, 13, 35, 36

Enzimas 1, 2, 3, 5, 6, 23, 24, 57, 85

Espermatozoide 11

Espermograma 10, 11, 12, 13

Exame de imagem 43, 44

Exames Laboratoriais 28, 29, 64, 80, 85, 91, 98, 104, 106, 111

### F

Felino 53, 54, 55, 58, 61, 63, 102

Fraturas 43, 44, 45, 46, 100

Fundo vaginal 39, 40



## G

Gametócitos 27, 28, 29, 30, 31

## H

Hemoparasito 28, 31

*Hepatozoon spp.* 27, 28, 29, 31, 32

Hidronefrose 102, 104, 106

## I

Imbricação 96, 98, 100

Inodilatador 65, 89

Intestino 114, 115, 116

## J

Joelho 96, 97, 98

## L

Leveduras 15, 19, 23

## M

Manejo reprodutivo 49

Medicina Veterinária 1, 14, 27, 32, 33, 43, 47, 53, 62, 66, 76, 86, 92, 93, 94, 95, 96, 107, 108, 114, 124

Melhoramento genético 34, 37, 41

Metabolismo celular 16, 24

## O

Ortopédica 43, 44, 46, 96

## P

Peritonite Infecciosa Felina 52, 53, 54, 55, 62, 63

Prenhez 36, 39, 40, 41

Produção 17, 38, 47, 48, 50, 51, 63, 70, 71, 86

## R

Ramos viscerais da aorta 114

Reprodução 10, 11, 13, 14, 33, 34, 35, 37, 38, 39, 41, 47, 49, 51, 124

## S

Sêmen fresco 34, 35, 37, 38, 39, 40, 41

Suplementação 48, 49, 50, 86

## T

Testículo 102, 103, 104, 105

Tíbia 97, 98

Tratamento 4, 30, 43, 44, 46, 48, 53, 54, 59, 62, 65, 66, 67, 77, 80, 85, 86, 87, 88, 89, 90, 91, 94, 96, 97, 100, 106, 109, 110, 112

Trato urinário 108, 109, 110, 112, 113

## U

Ultrassonografia 39, 49, 64, 93, 102, 103, 104, 106, 109, 110, 111, 112

## V

Vírus 1, 2, 3, 4, 5, 6, 7, 55, 56, 57, 59, 60

 **Atena**  
Editora

**2 0 2 0**